Die Aufklärungspflicht des Zahnarztes gegenüber dem Patienten bei Implantaten zur Aufnahme von Zahnersatz

A. O. Schaab

Mainz 1982

Digitized by the Internet Archive
in 2026

https://archive.org/details/IA41555010_0007

Aus dem Institut für Rechtsmedizin der
Johannes Gutenberg-Universität Mainz

DIE AUFKLÄRUNGSPFLICHT DES ZAHNARZTES GEGENÜBER DEM PATIENTEN BEI IMPLANTATEN ZUR AUFNAHME VON ZAHNERSATZ

Inauguraldissertation
zur Erlangung der Würde des Doktors der Zahnmedizin der Johannes Gutenberg-Universität in
M a i n z

Dem Fachbereich Medizin vorgelegt
von Hans-Otto Schaab
aus Bad Ems

Mainz 1982

UNIV.
LEIDEN
BIBL.

Dekan: Professor Dr. med. K.-H. Bäßler

1. Gutachter: Professor Dr. med. R. Endris

2. Gutachter: Professor Dr. med. F. Petersohn

INHALTSVERZEICHNIS SEITE

1.	Aufklärungspflicht	1
1.1.	Einleitung	1
1.2.	Die ärztliche Aufklärungspflicht	7
1.2.1.	Der Heileingriff als tatbestandsmäßige Körperverletzung	8
1.2.2.	Die Rechtsprechung des RG bis 1945	9
1.2.3.	Die Rechtsprechung des BGH bis 1959	10
1.2.3.1.	Das Selbstbestimmungsrecht des Patienten	11
1.2.3.2.	Masse und Umfang der Aufklärungspflicht	11
1.2.3.3.	Richterliche Beurteilung	11
1.2.3.4.	Gesundheitliche Schädigung des Patienten	12
1.2.4.	Die Entwicklung von 1959 bis heute	12
1.2.5.	Ursachen der Entwicklung	14
1.3.	Der gegenwärtige Stand der Rechtsprechung in der ärztlichen Aufklärungspflicht	15
1.3.1.	Die wesentlichen Faktoren für den Umfang der ärztlichen Aufklärungspflicht	16
1.3.1.1.	Komplikationsdichte	17
1.3.1.2.	Dringlichkeit	18
1.3.1.3.	Größe des Risikos	21
1.3.1.4.	Verhalten des Patienten	21
1.3.2.	Gegenstand der Aufklärung	22
1.3.3.	Entbehrlichkeit der Aufklärung	22
1.3.3.1.	Bewußtlosigkeit	22
1.3.3.2.	Sonderfälle	23
1.3.3.3.	Operationserweiterung	23
1.3.3.4.	Bereits erfolgte Aufklärung	25

SEITE

1.3.3.5. Gefährdung des Patienten 25
1.3.3.6. Verzicht des Patienten auf Aufklärung 26
1.3.3.7. Verzicht aus humanen Gründen 26
1.3.4. Durchführung der Aufklärung 26
1.3.4.1. Wer ist aufzuklären ? 26
1.3.4.2. Wer klärt auf ? 27
1.3.4.3. Wann ist aufzuklären ? 27
1.3.4.4. Wie ist aufzuklären ? 28
1.3.4.5. In welcher Form ist aufzuklären ? 29
1.3.4.6. Organisation der Aufklärung 31
1.3.5. Rechtsfolgen aus der Verletzung der Aufklärungspflicht 32
1.3.6. Ausblick 36
1.4. Die Aufklärungspflicht bei zahnärztlichen Implantaten 37
1.4.1. Komplikationsdichte 38
1.4.2. Operationsrisiko 40
1.4.3. Dringlichkeit 40
1.4.4. Aufklärungspflicht und Rechtswidrigkeit der zahnärztlichen Implantation in unterschiedlichen Ausgangssituationen 41
1.4.5. Konkretisierung der Aufklärungspflicht 51
1.4.5.1. Diagnostische Eingriffe 51
1.4.5.2. Anästhesie 51
1.4.5.3. Operationsgefahren 52
1.4.5.4. Erfolgswahrscheinlichkeit 52
1.4.5.5. Eintritt des Mißerfolgs 53
1.4.5.6. Alternativlösungen 53
1.4.5.7. Verhalten nach der Operation, Recall-System 54

SEITE

1.4.5.8.	Kostenfrage	54
2.	Problematik der Implantate	56
2.1.	Aussehen	56
2.1.1.	Homologe Transplantate	57
2.1.2.	Geschlossene Implantate	57
2.1.3.	Intra- und submuköse Implantate	57
2.1.4.	Subperiostale Implantate	57
2.1.5.	Enossale Implantate	58
2.2.	Die Verletzung der ektodermalen Integrität	64
2.3.	Anatomische Verhältnisse	67
2.4.	Knochengewebe	68
2.5.	Fixierte Gingiva	75
2.6.	Belastungsverhältnisse	76
2.7.	Positive Faktoren	78
2.8.	Speichel	78
2.9.	Immunologie	78
2.10.	Zahnärztliche Prothetik	79
2.10.1.	Oralhygienische Ansprüche	80
2.10.2.	Vermeidung ausgeprägter Friktion	82
2.10.3.	Keine extrakoronalen Verbindungselemente	82
2.10.4.	Verriegelung oder Verschraubung	82
2.10.5.	Kauflächengestaltung	82
2.10.6.	Kronenrand	82
2.10.7.	Brückenglieder	83
2.10.8.	Epi- oder intramobiler Aufsatz	83
3.	Forderungen an ein Implantat	84
3.1.	Allgemeine Forderungen	84
3.2.	Forderungen an das Material	84
3.3.	Forderungen an die Implantatform	85
3.4.	Forderungen an das Implantatlager	85

		SEITE
3.5.	Entwicklung	85
4.	Erfolgsaussichten der Implantate	86
4.1.	Statistische Untersuchung der DGZMK	86
4.2.	Indikation und Kontraindikation	88
4.2.1.	Organismus	89
4.2.2.	Lokale Kontraindikation	90
4.2.3.	Literatur	90
4.3.	Lokalisation	95
4.4.	Operationstechnik	97
4.5.	Material	101
4.5.1.	Biotolerante Kunststoffe	103
4.5.2.	Biotolerante metallische Werkstoffe	104
4.5.3.	Bioinerte, biokompatible oder bioinaktive keramische Massen	110
4.5.4.	Bioaktive keramische Massen	111
4.6.	Oberflächenstruktur	115
4.7.	Recall-System, Mundhygiene und Dokumentation	119
5.	Implantationsverfahren und Aufklärungspflicht	128
5.1.	Zahntransplantationen	128
5.2.	Transdentale Fixation	136
5.3.	Auto-alloplastische Zahnreplantation nach KIRSCHNER	145
5.4.	Magnetimplantation	153
5.5.	Submuköse Implantate	155
5.6.	Subperiostale Implantate	160
5.7.	Enossale Implantate	167
5.7.1.	Nadel- und Stiftimplantate	167
5.7.1.1.	Bipod, Tripod, Quadripod	167
5.7.1.2.	Nadelstrasse nach PRUIN	173

SEITE

5.7.1.3.	Doppelstiftimplantate	176
5.7.1.4.	Pfeilstiftimplantate	177
5.7.2.	Schraubenimplantate	183
5.7.2.1.	Helicoidalschraube nach HEINRICH	185
5.7.2.2.	Intramobiles Schraubenimplantat nach KANTH	188
5.7.2.3.	C.B.S.-Schraubenimplantat nach SANDHAUS	191
5.7.2.4.	Schraubenimplantat nach LEDERMANN	194
5.7.3.	Zylinder-, Kegel- und Wurzelimplantate	203
5.7.3.1.	Zylinderimplantat	203
5.7.3.2.	Wurzelförmige Implantate	204
5.7.3.3.	Tübinger Sofortimplantat	205
5.7.3.4.	Glaskohleimplantat	215
5.7.3.5.	TCP-Implantat	219
5.7.4.	Extensionsimplantate	225
5.7.4.1.	"Blade-vents" nach LINKOW	227
5.7.4.2.	Andere Blattimplantate	232
5.7.4.3.	Ankerimplantat nach MUTSCHELKNAUSS	233
5.7.4.4.	IMZ-Implantat nach KOCH und KIRSCH	240
5.8.	Kombinationsimplantate	251
5.9.	Sonstige Implantate	254
6.	Zusammenfassung	256
7.	Literaturangaben	268
8.	Lebenslauf	345

1. Aufklärungspflicht

1.1. Einleitung

"Implantology is the triumph of hope over failure"

So leitete HULBERT (205), einer der führenden Implantologen, 1974 seinen Vortrag bei der 6. Konferenz für orale Biologie in Toronto ein.
MÜHLEMANN (356) meint dazu:

> "Diese Aussage ist mehr als witzige Ironie. Sie gibt zu, daß der orale Implantologe heute noch um den Erfolg hoffen, um nicht zu sagen für ihn beten muß. Dies ganz offensichtlich als Folge der Unkenntnis sämtlicher Faktoren, die den Erfolg, d.h. eine mindestens fünf Jahre lange Funktionstüchtigkeit eines Implantats, garantieren."

Trotz einer großen Zahl von wissenschaftlichen Untersuchungen, die sich mit den von MÜHLEMANN angesprochenen Faktoren eingehend befassen, hat sich die zahnärztliche Implantologie von HULBERTs Ausspruch nicht entscheidend entfernt. Sie ist ein Teilgebiet der Zahn-, Mund- und Kieferheilkunde im vollen Entwicklungsprozeß. Ihr Stellenwert kann daher auch noch nicht eindeutig fixiert werden.

Wissenschaftliche Arbeiten auf dem Gebiet der zahnärztlichen Implantologie können nur eine Momentaufnahme darstellen. Während über die Ergebnisse älterere Methoden nur wenig bekannt ist, werden immer neue Verfahren entwickelt.

Im Zahlenvergleich der publizierten implantologischen Arbeiten nimmt sich die Zahl der Erscheinungen über experimentelle und statistische Untersuchungen dürftig aus (TETSCH (532)).

BOYNE (zitiert bei WEISS (565)) definiert zunächst die Begriffe "Transplantat" und "Implantat":

> "Von Implantat bzw. Implantation wird gesprochen, wenn es sich um die chirurgische Übertragung eines nicht lebenden Gewebes oder Materials handelt. Auch körpereigenes Gewebe, dessen Zellen durch irgendein Verfahren ihre Vitalität verloren haben oder erst nach erfolgter Einpflanzung verlieren, wird als Implantat angesehen.
> Unter Transplantation versteht man die chirurgische Übertragung von Geweben oder ganzen Organen. Dabei müssen die Zellen vital erhalten bleiben und im Wirtsgewebe ihre Funktion mindestens teilweise weiterhin erfüllen."

Implantationen werden schon in früheren Kulturkreisen nachgewiesen. STERCHI (506) und PEPPMEIER (407) erwähnen unbestätigte Funde in China aus der Zeit um 3000 v.Chr. LEE (312) berichtet über Ausgrabungen in Ägypten, die von der Implantation von Tierzähnen aus Elfenbein zeugen, PEPPMEIER (407) schreibt Etruskern die Implantation von Goldzähnen zu (ca.2500 v.Chr.).

BOBBIO (028) beschreibt die Entdeckungen von ANDREWS 1893 und POPERNOE 1931 in Honduras. Dort fand man implantierte untere Incisivi aus schwarzem Stein und

Muscheln, die auch für längere Zeit in Funktion gewesen sein müssen, wie Knochenneubildung und Zahnsteinablagerungen beweisen.

Nach HEISS (192) berichtet AMBROISE PARE 1594 von der Transplantation eines Zahnes, die ein ihm unbekannter, aber vertrauenswürdiger Arzt durchführte.

Bedeutende Schritte in der zahnärztlichen Implantologie waren weiterhin die Entwicklung eines Einzelzahnimplantats aus Gold durch MAGGIOLO (zitiert bei LEE (312)) sowie die Aufbereitung der ersten künstlichen Alveole durch YOUNGER (zitiert bei PEPPMEIER (407)).

Ausführliche Darstellungen der historischen Entwicklung finden sich bei ARNAUDOW (005), BABBUSH (009), HOPPE (204), JACOBS (214, 215), NATIELLA et al. (371), PEPPMEIER (407), PRUIN (420), SCHLEGEL (475) und STEINBRINK (507).

Alle diese Versuche basierten auf dem verständlichen Wunsch nach festsitzendem Zahnersatz auch bei bereits weitgehendem oder totalem Zahnverlust. Erst die technischen Fortschritte des 20. Jahrhunderts ermöglichten es den implantologisch tätigen Zahnärzten, diesem Wunsch mehr und mehr zu entsprechen.

Die Standpunkte innerhalb der Zahnärzteschaft sind dabei kontrovers. Zum einen gibt es den nicht im-

plantologisch tätigen Zahnarzt. Er besitzt entweder nicht die Mittel oder Fähigkeiten, die zur Implantologie gehören, oder er steht diesem Fachbereich reserviert gegenüber. Er kann auch zu denen gehören, die nach einer euphorischen Anfangsbegeisterung ihre Implantate oder die ihrer Kollegen wieder entfernen und ernüchtert eine erschwerte oder unmöglich gewordene prothetische Versorgung des Patienten feststellen mußten.

Die implantologisch tätigen Zahnärzte müssen sich die Aufteilung in zwei Gruppen bieten lassen:

Zum einen die Gruppe der systematisch vorgehenden Implantologen, für die es zum Erreichen ihres Ziels nur einen definierten Weg gibt:

- Patientenwunsch
- klinische und röntgenologische Untersuchung
- Patientenuntersuchung
- Patientengespräch
- Implantation
- prothetische Versorgung
- regelmäßige klinische und röntgenologische Nachuntersuchungen

Zum andern gibt es die Implantologen, die nicht systematisch vorgehen und auch dem Patientenwunsch weniger kritisch gegenüberstehen als die erste Gruppe.

YAMANE (572) führt zur Implantologie aus:

"Wir müssen uns daran erinnern, daß diese Implantate nicht für immer gemacht sind. Implantationen sollen keine erste Priorität besitzen, sondern vielmehr sollten sie eine letzte Möglichkeit darstellen, bei denen eine andere Behandlung nicht möglich ist. Für diese eingeschränkte Indikation wird ein Implantat sicher eine dramatische als auch eine dynamische Lösung darstellen. Die zahnärztliche Implantologie ist heute eine gut eingeführte Methode und liefert einen großen Beitrag bei der zahnärztlichen Berufsausübung. Die zahnärztliche Implantologie kann von jedem Zahnarzt durchgeführt werden, der in Oralchirurgie versiert ist und über ein ausreichendes Wissen in der prothetischen Zahnheilkunde verfügt. Die zahnärztliche Implantologie wird einen der wichtigsten und interessantesten Aspekte einer künftigen Zahnmedizin darstellen, insbesondere für den in der Klinik tätigen Zahnarzt."

Ähnlich wie YAMANE äußern sich viele andere Implantologen des deutschsprachigen Raumes wie DÄHLER (104), HAHN (176), HAKKAK (178), HEITMANN (194), ISKRAUT (211), JACOBS (214), MÜNCH (359, 360, 361), RHEINWALD (437), RITZE (445), ROPERS (451) und SCHLEGEL (474).

Trotz vorangegangener Tierversuche an Ratten, Meerschweinchen, Schweinen, Hunden und Affen und den dazugehörigen klinischen, röntgenologischen, histologi-

schen, mikroskopischen und submikroskopischen Nachuntersuchungen ist die Frage der Übertragbarkeit der gewonnenen Erfahrungen auf den Menschen nicht zulässig. Die implantologisch tätigen Zahnärzte mußten, um die Frage nach Erfolg oder Mißerfolg zu klären, ihre Implantate am Menschen erproben. Die meisten der in dieser Arbeit beschriebenen Implantationsformen haben diese Experimentierphase bereits überwunden.
Von Berichten der Laienpresse animiert, sprechen die meisten Implantatpatienten von sich aus den implantologisch tätigen Zahnarzt an. Aus dieser Konstellation heraus entsteht ein gewisses Gefahrenmoment: Auf der einen Seite der Patient, der sicherlich nur Positives über eine solche Implantation gehört hat und von dem bevorstehenden Eingriff eine konkrete Verbesserung seiner oralen Situation erwartet. Auf der anderen Seite der Behandler, dem seine komplizierte rechtliche Stellung in diesem Moment kaum klar sein kann.
Probleme treten nur dann auf, wenn die Implantation fehlschlägt.
Der Mißerfolg in der implantologischen Statistik des Zahnarztes hat für diesen eine andere Bedeutung als für den davon betroffenen Patienten. Auf Erfolg fixiert, sind bei dem Patienten im Falle eines Mißerfolgs folgende Reaktionen zu beobachten:

- postoperativ auftretende Schmerzen
- Enttäuschung über die unnötig ertragenen Schmerzen
- Erkenntnis des nicht eingetretenen gewünschten Effekts der Steigerung der Kauleistung
- Erfahrung, daß auf längere Sicht an eine konventionelle prothetische Versorgung nicht zu denken ist.

Dies alles gipfelt schließlich in der subjektiven Meinung, von dem Arzt getäuscht worden zu sein. Der Weg zum Rechtsanwalt ist dann nur noch ein kleiner Schritt.

Wann kann der Arzt schadensersatzpflichtig sein? Hier sind hauptsächlich drei Punkte zu nennen:

1. Bei falsch gestellter medizinischer Indikation.
2. Dem Zahnarzt könnte intraoperativ ein Kunstfehler (Behandlungsfehler) unterlaufen sein. Dies ist in den allermeisten Fällen überhaupt nicht zu beweisen. Da Gericht und Anwälte meist medizinische Laien sind, kann darüber nur ein Gutachter entscheiden. Auch dieses Problem tritt in den seltensten Fällen auf.
3. Fast immer wird der Rechtsanwalt des Klägers auf einen dritten Punkt ausweichen, dessen Besprechung Gegenstand des nächsten Kapitels ist: Die mangelnde Aufklärung des Patienten.

1.2. Die ärztliche Aufklärungspflicht

Im folgenden sollen zunächst allgemeine Fragen und Probleme bezüglich der ärztlichen Aufklärungspflicht dargestellt werden.

1.2.1. Der Heileingriff als tatbestandsmäßige Körperverletzung

Mit seinem Eingriff in die körperliche Integrität des Patienten erfüllt der Arzt regelmäßig den Tatbestand der Körperverletzung des § 223 StGB.
Nur die Einwilligung des Patienten stellt einen Rechtfertigungsgrund im Sinne des Strafrechts dar.

Von diesem Schema ausgenommen sind nur die Fälle, in denen auf eine Willenserklärung des Kranken verzichtet werden muß wie z.B. bei Bewußtlosigkeit etc. (FRIEDRICH (144, 145)).
Weiterhin ist festzustellen, daß die ärztliche Hilfeleistung aufgrund eines freiwilligen Auftrags des Patienten an den Arzt erfolgt. Der durch den freiwilligen Auftrag zustandegekommene Vertrag ist jederzeit kündbar.
Daran wurde von der Rechtsprechung auch für das Zivilrecht die These geknüpft, daß

> "... der ärztliche Heileingriff tatbestandsmäßig einer Körperverletzung im Sinne des § 823 I BGB, die einer besonderen Rechtfertigung, nämlich der Einwilligung des Patienten, bedarf, gleichkommt." (TEMPEL (520)).

Neben dem freiwilligen Auftrag und der Einwilligung des Patienten wurde im Laufe der Zeit als weitere Voraussetzung für die Wirksamkeit der Einwilligung die Aufklärung durch den Arzt aufgestellt

(TEMPEL (520)). Demnach ist die Aufklärungspflicht nicht explicit dem Gesetzeswortlaut zu entnehmen. Sie ist als eine Rechtsinstitution zu sehen, die von der Rechtsprechung und der Literatur zum Zwecke der Entpoenalisierung des ärztlichen Eingriffes entwickelt wurde. Als Begründung wurde angeführt, daß nur derjenige wirksam in einen Eingriff einwilligen könne, der sich über dessen Tragweite und Bedeutung klar sei.

1.2.2. Die Rechtsprechung des RG bis 1945

Betrachtet man die Rechtsprechung seit der Jahrhundertwende, so ist zu erkennen, daß zunächst die Aufklärung keine Rolle spielte und nur von der Einwilligung die Rede war. In vier verschiedenen Entscheidungen läßt sich die Ablehnung eines Rechts auf Zwangsbehandlung erkennen (428, 429, 432, 434).
Trotz gegensätzlicher politischer Tendenzen wurde diese Meinung auch zur Zeit des Dritten Reiches aufrecht erhalten.
Erste Anklänge der ärztlichen Aufklärungspflicht tauchten in einer Entscheidung des RG vom 1.3.1912 auf (430), allerdings zunächst in ablehnendem Sinn:

> "...Die Annahme einer derartigen Verpflichtung läßt sich weder aus der Übung der pflichtgetreuen und sorgfältigen Vertreter des ärztlichen Berufes, noch aus inneren Gründen herleiten. Eine umfassende Belehrung des Kranken über alle möglichen Folgen der Operation würde nicht selten sogar falsch sein, sei es, daß der Kran-

ke dadurch abgeschreckt wird, sich der Operation zu unterwerfen, obwohl sie trotz der damit verbundenen Gefahren geboten oder doch zweckmäßig ist, sei es, daß der Kranke durch die Vorstellung der mit der Operation verbundenen Gefahren in Angst und Erregung versetzt und so der günstige Verlauf der Operation und Heilung gefährdet wird."

Erst in den 30er Jahren bejahte das RG Ersatzansprüche wegen Verletzung der gebotenen Aufklärungspflicht (431, 433).
Zwei Grundzüge sind aus diesem Urteil ersichtlich: Zum ersten eine Zurückhaltung in der Bejahung der Aufklärungspflicht, um den Heilerfolg nicht zu beeinträchtigen (433), zum zweiten die Einräumung eines gewissen Ermessensspielraums an den Arzt, innerhalb dessen er in einem rechtsfreien Raum Art und Umfang der Aufklärung selbst bestimmen konnte (431).

1.2.3. Die Rechtsprechung des BGH bis 1959

Einige OLG propagierten nach 1945 im Gegensatz zur vorhergehenden zurückhaltenden Tendenz des RG verstärkt die ärztliche Aufklärungspflicht (386, 394). 1956 folgte der BGH mit grundlegenden Urteilen zu diesem Rechtsinstitut (057, 060, 062, 064).

Folgende Grundzüge waren ersichtlich:

1.2.3.1. Das Selbstbestimmungsrecht des Patienten

Die ärztliche Aufklärungspflicht wurde mit dem in Art.2 II GG verankerten Grundrecht auf Wahrung der Persönlichkeit begründet. Selbst ein lebensgefährlich Erkrankter kann triftige und sowohl sittliche wie menschlich achtenswerte Gründe haben, eine Operation abzulehnen,

> "... auch wenn er durch sie und nur durch sie von seinem Leiden befreit werden könnte." (060)

1.2.3.2. Masse und Umfang der Aufklärungspflicht

Bestimmt wurden Masse und Umfang der ärztlichen Aufklärungspflicht von Art und Gefährlichkeit des Eingriffs, d.h., von Schwere und Häufigkeit der auftretenden Komplikationen. Aufzuklären war jedoch vor allem über die typischen Gefahren eines Eingriffs, nicht aber über die nur in äußerst selten auftretenden Fällen schädlichen Folgen (057).

1.2.3.3. Richterliche Beurteilung

Der Umfang der Aufklärungspflicht wurde allein von den Gerichten bestimmt. Der dem Arzt vom RG (433) eingeräumte Ermessensspielraum wurde ihm zwecks späterer richterlicher Beurteilung wieder aberkannt (062).

1.2.3.4. Gesundheitliche Schädigung
des Patienten

Nur geringer Stellenwert wurde dem Gesichtspunkt zugemessen, daß durch die Aufklärung der Patient gesundheitlich geschädigt werden könnte. Eine restlose Aufklärung sei nur dann nicht zu verlangen, wenn durch sie das Leben oder die Gesundheit des Patienten erheblich gefährdet werden würde.

1.2.4. Die Entwicklung von 1959 bis 1980

Mit den obengenannten Grundsatzurteilen des BGH von 1956 beschäftigen sich Juristenschaft und Ärzte bis heute. Die mehrfach erwogene gesetzliche Regelung der Aufklärungspflicht wurde bisher nicht eingeführt (DREHER (122), 227, 228 MARTIN (337), MÜLLER (357), NEIDHARDT (373), SCHROEDER (486), SCHWALM (495)).
In Entscheidungen des BGH nach 1976 und des BVerfG (081, 082, 084, 085, 088, 091) geht die Rechtsprechung dahin, die ärztliche Aufklärungspflicht in noch stärkerem Maße als bisher bei der Prüfung der Schadensersatzpflicht im Rahmen des § 823 BGB heranzuziehen.

In einer der letzten Entscheidungen des BGH vom 22.1.1980 (090) entschied das oberste Bundesgericht, daß bei nicht erfolgter Aufklärung des Arztes die Einwilligung des Patienten rechtsunwirksam und

daher der Arzt schadensersatzpflichtig ist.

> "...Daher hat die Rechtsprechung des BGH...sogar....den Nachweis, daß der Patient sich auch bei ordnungsgemäßer Aufklärung zu dem Eingriff entschlossen haben würde, zwar im Grundsatz immer für möglich gehalten und in Sonderfällen auch als erbracht angesehen. Doch er hat an diesen Nachweis bewußt immer strengste Anforderungen gestellt ....Denn dadurch würde die Freiheit des Patienten, sich eben anders, vielleicht nach Meinung anderer gar unvernünftig zu entscheiden, rechtswidrig unterlaufen....Daß dadurch der Arzt, der seiner Aufklärungspflicht nicht nachgekommen ist, mitunter in eine fast aussichtslose Beweislage kommen kann, muß um der Selbstbestimmung des Patienten willen in Kauf genommen werden."

In neuesten, noch nicht veröffentlichten Entscheidungen vom 18.3. und 22.4.1980 geht der BGH noch weiter:
Auch der Arzt, der nur die Aufklärung des Patienten über die ihm angeratene Operation übernommen hat, kann diesem zum Ersatz des durch die Operation entstandenen Körperschadens verpflichtet sein, wenn die Aufklärung unvollständig, daher die Einwilligung des Patienten unwirksam war. Der VI. Zivilsenat bejaht die Aufklärungspflicht über ein Operationsrisiko auch dann, wenn dessen Komplikationsdichte zwar gering, dieses aber typisch ist, ohne für einen Laien erkennbar zu sein (Urteil vom 22.4.1980, Az.: VI ZR 37/79, noch nicht veröffentlicht).

1.2.5. Ursachen der Entwicklung

TEMPEL (520) faßt die Ursachen für die juristische Gesamtentwicklung der ärztlichen Aufklärungspflicht in folgenden Thesen zusammen:

- Der Aufschwung der medizinischen Wissenschaft insbesondere der letzten Jahre beläßt den Patienten im Zustand einer Ahnungslosigkeit über Art, Intensität, Alternativen und Heilungschancen einer Operation einerseits, andererseits aber auch hinsichtlich ihrer Gefährlichkeit und der Möglichkeit einer Lebenserhaltung im menschenunwürdigen Zustand (LAUFS (303)).

- Das angestrebte Ideal des Menschen, nämlich das des selbstbewußten und mündigen Bürgers, läßt an die Stelle des bloßen Anvertrauens an die Autorität des Arztes ein Partnerschaftsverhältnis treten, das von gegenseitigem Vertrauen geprägt ist (HOLLMANN (202)).

- Der Mensch von heute ist weniger denn je gewillt, eine fehlgeschlagene Entwicklung als Schicksalsschlag hinzunehmen.
  Beeinflußt von dem Gedanken an den Sozialstaat sucht er nach einem Verantwortlichen für jeden Fehlschlag oder zumindest eine Person oder Stelle, auf die er seinen Schaden finanziell abwälzen kann. Dies hat zu einer außerordentlichen Häufung der Arzthaftungsprozesse geführt. Im Vergleich zu 1977 wurden 1978 30

bis 40 % mehr Prozesse dieser Art vor deutschen Gerichten verhandelt (WAGNER (551), TEMPEL (520)).
Neben dem häufig nicht vorliegenden oder zumindest nicht nachweisbaren Behandlungsfehler (BVerfG (091), LAUFS (303), STÜRNER (518)) tritt dann der Vorwurf oder die "Konstruktion" der Verletzung der ärztlichen Aufklärungspflicht.

- Der letzte Grund ist die Betonung des Persönlichkeitsschutzes und damit der Entscheidungsfreiheit des Patienten im Rahmen des bereits erwähnten Art.2 II GG, (siehe auch KOHLHAAS (276)).

Abweichend von dieser Linie der Selbstbestimmung trifft die Gesetzgebung und Rechtsprechung in einigen Punkten anderslautende Regelungen:
- Die Behandlungs- und Rettungspflicht gegenüber Selbstmördern (067) und
- Zwangsernährung von Häftlingen bei Hungerstreiks (§ 101 StVollzG).

1.3. Der gegenwärtige Stand der Rechtssprechung in der ärztlichen Aufklärungspflicht

Der Patient muß in der Lage sein, eine wirksame Einwilligung in den bevorstehenden ärztlichen Eingriff zu geben.

Dies hat zur Voraussetzung,daß...

"... der Patient Art, Bedeutung und Folgen des Eingriffs, wenn auch nicht in allen Einzelheiten, so doch in seinen Grundzügen erkannt hat. Zutreffende Vorstellungen über Wesen und Tragweite eines ärztlichen Eingriffs kann sich ein Kranker regelmäßig nur bilden, wenn ihm von dem Arzt das Wesentliche über die vorgesehene Behandlung mitgeteilt wird, es sei denn, er wäre mit den Gefahren der einzuschlagenden Behandlungsmethoden vertraut." (O63, O64)

Die Herbeiführung der Wirksamkeit der Einwilligung ist daher oberster Grundsatz der Aufklärungspflicht.

1.3.1. Die wesentlichen Faktoren für den Umfang der ärztlichen Aufklärungspflicht

Nur in zwei Sonderfällen schreibt der Gesetzgeber dem behandelnden Arzt den Umfang der ärztlichen Aufklärungspflicht zwingend vor:

- § 3 I des Kastrationsgesetzes und im
- § 218b I Nr.2 StGB für den Fall der Schwangerschaftsunterbrechung.

Außerhalb dieser beiden Paragraphen hat die Rechtsprechung den Umfang der ärztlichen Aufklärungspflicht an vier maßgeblichen Faktoren orientiert:

1.3.1.1. Komplikationsdichte

In den Urteilen des BGH bis 1959 war die Richtlinie für die ärztliche Aufklärungspflicht die Komplikationsdichte der Gefahren.

Es war aufzuklären über
- die notwendigen Folgen des vorzunehmenden Eingriffs
- ebenso über die typischen Gefahren des Eingriffs
- nicht aber über seltene, fernliegende Gefahren
- ebenso nicht über beherrschbare Gefahren.

Die Rechtsprechung war dazu gezwungen, zu ihren Entscheidungen die Angaben der ärztlichen Literatur über die statistische Wahrscheinlichkeit solcher Gefahren heranzuziehen.

Angaben und Beurteilung einzelner Autoren differierten jedoch teilweise so erheblich, daß sich der BGH zur Konkretisierung und Abgrenzung in seinen Urteilen gezwungen sah.
Erstens wurde nur noch auf die konkreten Umstände des betreffenden Falles abgestellt, das bedeutet
- auf die jeweilige Konstitution des Patienten (058)
- auf die konkreten Verhältnisse in der behandelnden Klinik oder Praxis (085)
- sowie auf die Fähigkeit und Erfahrung des betreffenden Chirurgen (395).

Zweitens wurde nun auch eine Aufklärung nicht häufig auftretender Risiken verlangt, wenn andere Umstände eine umfassende Aufklärung verlangen (z.B. mangelnde Dringlichkeit der Operation). Selbst bei extrem seltenen Zwischenfallrisiken, die im Bereich der Komplikationsdichte bei Anwendung von Lokalanästhetika liegen (TETSCH (526), WAGNER (551)), verlangt der BGH die Aufklärung, damit die Entscheidungsfreiheit des Patienten gewährt bleibt (081).

Zusätzlich zu den konkreten Verhältnissen des Einzelfalles sind folgende Richtlinien für den Bereich der Komplikationsdichte zu beachten:

- Aufklärung muß in jedem Fall erfolgen über die notwendigen Folgen eines Eingriffs.
- Nicht zu erstrecken braucht sie sich auf die beherrschbaren Gefahren ((085), BOCKELMANN (029)).
- Ebenfalls nicht zu erstrecken braucht sie sich auf die mit jedem Eingriff verbundenen Gefahren oder Risiken, die jedem verständigen Patienten bekannt sind (Thrombosegefahr, (392)).
- In ein Aufklärungsgespräch muß zudem noch die konkrete Wahrscheinlichkeit der aufgezeigten Risiken einfließen.

1.3.1.2. Dringlichkeit

Der Grundgedanke in der Rechtsprechung des BGH ist folgender:

Je dringender ein Eingriff, desto geringere Anforderungen sind an den Umfang der Aufklärung zu stellen und umgekehrt.
Die Verfassungsmäßigkeit dieses Grundgedankens wurde vom Bundesverfassungsgericht in einem Urteil vom 25.7.1979 (091) endgültig bejaht.
Allerdings erfolgte dieses Urteil nicht einstimmig. Drei der acht Verfassungsrichter wandten sich in einer "dissenting vote" (091) gegen die Verfassungsmäßigkeit dieses Umkehrschlusses.
Wichtigstes Ergebnis dieser Entscheidung ist die Einstufung operativer Eingriffe nach ihrer Dringlichkeit.
Der damit verbundene adäquate Aufklärungsumfang, wie er sich aus der bisherigen Rechtsprechung des BGH ergibt, ist weiterhin als verfassungsmäßig anzusehen:

- An einem Ende des Spektrums steht die kosmetische Operation. Bei ihr muß der Patient Gelegenheit haben, das Für und Wider besonders sorgfältig abzuwägen. Der Arzt muß deshalb dem Patienten die Gründe und Gegengründe eingehend auseinandersetzen und ihm Gelegenheit und Zeit zur ruhigen Überlegung geben; auch auf ganz seltene Risiken ist hinzuweisen (077, 387, 393).
- Ähnlich ist die Lage bei diagnostischen Eingriffen: Hier werden strenge Anforderungen gestellt (076, 088).

Auf etwaige harmlosere diagnostische Methoden ist hinzuweisen (388). ENGISCH (130) weist allerdings mit Recht darauf hin, daß etwas anderes gelten muß, wenn der Eingriff für die bei positivem Befund einzuleitende Behandlung (insbesondere einer Operation) absolut notwendig ist (088).

- Bei einem zwar indizierten, aber nicht notwendigen Eingriff werden ebenfalls noch hohe Anforderungen gestellt. Auch hier soll der Patient wählen können, ob er das ihm anhaftende Übel weiterhin tragen oder sich für dessen Beseitigung unter Übernahme bestimmter Risiken entscheiden will (065, 066, 084, 389, 390, 395).
- Es schließen sich die Eingriffe mit absoluter Indikation an. Eine Operation ist hier aus medizinischen Gründen zur Beseitigung einer erheblichen Gesundheitsstörung erforderlich (078). Hier kann der Umfang der Aufklärungspflicht geringer sein, da ein verständiger Patient bestimmte Risiken auf sich nehmen wird.
- Schließlich stehen am anderen Ende des Spektrums die Eingriffe mit vitaler Indikation. Hierzu hat der BGH bereits in einer Entscheidung vom 10.2.1959 (065, 066, 073) ausgeführt:

  "...Hat der Arzt einen Patienten vor sich, dessen Leben nach seiner ärztlichen Ansicht bedroht ist, wenn er ihn nicht sofort operiert, so braucht er mit der Einwilligung nicht viele Umstände zu machen. Er wird in solchen Fällen die Einwilligung einfach darin erblicken

dürfen, daß der Kranke bei ihm zur Behandlung erscheint, oder doch darin, daß er der ihm mitgeteilten Operationsabsicht nicht widerspricht..."

1.3.1.3. Größe des Risikos

Bei einer nur vorübergehenden Beeinträchtigung ist eine Aufklärung über die Größe des Risikos weniger notwendig; umgekehrt ist bei zu erwartenden Dauerschäden eine Aufklärung geboten. Auch dabei ist auf die konkreten Verhältnisse des Patienten abzustellen.

1.3.1.4. Verhalten des Patienten

Grundsätzlich ist dem Arzt die Pflicht auferlegt, eine wirksame Einwilligung des Patienten in den Eingriff durch Aufklärung herbeizuführen (BOCKELMANN (029)).
Jedoch muß der Arzt wahrheitsgemäß auf ausdrückliche und gezielte Fragen des Patienten hin selbst auf selten eintretende Komplikationen hinweisen (071).
Umgekehrt hat der Patient die Pflicht, selbst weitere, über die allgemeine Aufklärung hinausgehende Fragen zu stellen (Stufen- oder Basisaufklärungen, BOCKELMANN (029), FRIEDRICH (146)).

Einem selbstsicheren und klugen Patienten kann es zum Mitverschulden gereichen, wenn er es unterläßt,

dem Arzt Auskünfte zu geben, deren Bedeutung er für die Beurteilung seines Aufklärungsbedürfnisses erkennen konnte und mußte (081). Dies gilt jedoch nicht für Patienten mit einfacher Denkstruktur. TEMPEL (520) sieht hierin die Gefahr einer unvollständigen Anamneseerhebung durch den Arzt. Er bemängelt diese Entscheidung und ihre Tendenz zur Billigkeitsrechtsprechung durch die Quotelung des Schadens nach § 254 BGB.

1.3.2. Gegenstand der Aufklärung

Der Gegenstand der Aufklärung ist die Operation selbst. Damit der Patient überhaupt rechtswirksam in den Eingriff einwilligen kann, muß er zunächst über die Therapie, insbesondere über ihre Art und Tragweite aufgeklärt werden (077).

Daneben muß er auf die möglichen und notwendigen Folgen hingewiesen werden. Dabei ist bei den eintretenden Komplikationen nach Schwere und Dauer in der oben genannten Weise abzustufen. Auf eventuelle Dauerschäden, seien sie erheblich oder geringfügig, ist immer hinzuweisen.

1.3.3. Entbehrlichkeit der Aufklärung

1.3.3.1. Bewußtlosigkeit

Entbehrlich ist eine Einwilligung und die damit verbundene Aufklärung in den Fällen,

in denen der Patient bewußtlos in eine Klinik eingeliefert wird und ein sofortiger Eingriff geboten ist, um Schaden für Leib und Leben abzuwenden (066).
In der Literatur ist allerdings die Einordnung dieses Eingriffsrechts umstritten.
Während BOCKELMANN und SCHMIDT (029) der Meinung sind, diese Frage nach den Grundsätzen des rechtfertigenden Notstands zu lösen, beurteilen UHLENBRUCK und KLEINEWEFERS (264, 265) das Problem unter dem Gesichtspunkt der mutmaßlichen Einwilligung.

1.3.3.2 Sonderfälle

Auf die Besprechung von Sonderfällen, in denen Patienten monatelang bewußtlos waren und danach ein Eingriff erforderlich wurde, soll hier verzichtet werden (062, 065).

1.3.3.3. Operationserweiterung

Ein anderer Fall ist die Operationserweiterung bei einem in Narkose befindlichen und somit über die Erweiterung nicht aufgeklärten und nicht aufzuklärenden Patienten. Hier unterscheidet die Rechtsprechung zwischen einer voraussehbaren und nicht voraussehbaren Erweiterung:

- Voraussehbare Erweiterungen der Operation hat der Arzt vorweg unter Berücksichtigung der dargestellten Kriterien in das Aufklärungs-

gespräch mit einzubeziehen. Der Patient muß im Falle einer notwendigen Operationserweiterung eine vorsorgliche Einwilligung abgegeben haben (059, 060, FRIEDRICH (146)).

- Bei nicht vorhersehbaren Erweiterungen differenziert der BGH weiter:
  Ist die Erweiterung nicht vital indiziert und auf der anderen Seite mit erhöhten Risiken für den Patienten verbunden, so muß die Operation abgebrochen werden. Der Patient wird über die neue Situation aufgeklärt, um eine erneute Einwilligung abgeben zu können. Dagegen darf die Operation fortgesetzt werden, wenn die Erweiterung ungefährlich ist und der Patient sowieso zustimmen würde. Fortgesetzt werden muß die Operation in dem Fall, in dem der Abbruch der Operation kontraindiziert wäre, d.h., wenn das Leben des Patienten bei Abbruch der Operation mindestens genauso gefährdet wäre wie bei der Fortsetzung der Operation (084).

Gerade diese Entscheidung gibt mit Recht Anlaß zu Kritik von ärztlicher Seite. Nicht nur bei vitaler, sondern auch bei absoluter Indikation soll der Arzt nach den Grundsätzen des rechtfertigenden Notstands zur Fortsetzung der Operation berechtigt sein. Bei bloß angezeigter Indikation soll dagegen die Operation abgebrochen werden, um dem Patienten Gelegenheit zur Entscheidung

über etwaige Alternativen zu geben (203, TEMPEL (520), WACHSMUTH (550)).

1.3.3.4. Bereits erfolgte Aufklärung

Entbehrlich ist die Aufklärung weiterhin bei bereits erfolgter Aufklärung (057, 063, 064) in diesen Fällen:

- der Patient ist selbst Arzt oder Krankenschwester (070, 073)
- der Patient ist aufgrund früherer ähnlicher oder gleicher Behandlung mit der Behandlungsgefahr voll vertraut (069, 385)
- der Patient ist bereits durch den Hausarzt aufgeklärt (083)

Es besteht zur Zeit von Seiten der Rechtsprechung starke Einschränkung in diesen Fällen (089, 385).

1.3.3.5. Gefährdung des Patienten

Im Falle der Entbehrlichkeit der Aufklärung wegen Gefährdung des Patienten gehen die Meinungen zwischen Ärzten und Rechtsprechung stark auseinander.
Der BGH entscheidet hier streng und engherzig. Er läßt die Pflicht zur Aufklärung nur entfallen, wenn dadurch Leben und Gesundheit des Patienten ernstlich gefährdet würden. Es genügt nicht, wenn der Patient nur beunruhigt oder seine Gemütslage depressiv beeinträchtigt wird (BOCKELMANN (029), 061, 062, 063, 064, LAUFS (301, 302)).

1.3.3.6. Verzicht des Patienten auf Aufklärung

Von der Aufklärung kann weiterhin abgesehen werden, wenn der Patient auf sie verzichtet (Selbstbestimmungsrecht, Art.2 II GG).
Der BGH verlangt hier, daß der Patient deutlich zu erkennen gibt, daß er alles vertrauensvoll dem Arzt überläßt (061, 062).
Der Arzt ist jedoch verpflichtet, dem Patienten die eigene Entscheidungsfreiheit wieder einzuräumen, wenn er erkennt, daß die Gefahr der Behandlung über das für einen verständigen Laien vorhersehbare Maß hinausgeht (388).

1.3.3.7. Verzicht aus humanen Gründen

Eine Aufklärung kann schließlich aus medizinischen und humanen Gründen entfallen, wenn es sich dabei um Linderungsmaßnahmen für einen Sterbenden handelt (BAUER (016), ENGISCH (130)).

1.3.4. Die Durchführung der Aufklärung

1.3.4.1. Wer ist aufzuklären ?
Aufzuklären ist der Patient höchstpersönlich. Er hat die Einwilligung zur Operation zu geben.
Bei Personen unter 14 Jahren sind die Eltern bzw. der Vormund zu befragen.

Bei Erwachsenen, bei denen Einsichts- und Willensfähigkeit ausgeschlossen ist, muß ein Pfleger bestellt und aufgeklärt werden.

1.3.4.2. Wer klärt auf ?
Nach Ansicht von Rechtsprechung und Literatur (O79 , HOLLMANN (202)) muß der Arzt selbst dieses Aufklärungsgespräch führen. Die Aufklärung kann nicht dem medizinischen Hilfs- oder Pflegepersonal überlassen werden (MTA, ZMF, Helferin). Sie wird als Teil des ärztlichen Gesprächs mit dem Patienten betrachtet und ist damit (abrechnungsfähiger) Bestandteil der Heilbehandlung.

Allerdings verlangt die Rechtsprechung nicht unbedingt, daß die Aufklärung durch denjenigen Arzt vorgenommen wird, der den Eingriff nachher ausführt (O56, O65, O66, O83, O89).

Bei besonders schwierigen und gefährlichen Eingriffen erfordert es aber das Vertrauensverhältnis zwischen Arzt und Patient, daß der die Operation ausführende Chirurg das Aufklärungsgespräch persönlich führt (O65, O66).

1.3.4.3. Wann ist aufzuklären ?

Zeitlich gesehen muß die Aufklärung so rechtzeitig erfolgen, daß der Patient Gelegenheit zur ruhigen Überlegung und zur Besprechung der Fragen mit sei-

nen Angehörigen hat (065, 066). Aufklärung auf dem Operationstisch ist unzulässig (396). Nach TEMPEL (520) ist aber auch am Vorabend der Operation an eine Aufklärung kaum zu denken, da zu diesem Zeitpunkt dem Patienten eine Verweigerung aufgrund freier Willensäußerung kaum noch möglich ist (DEUTSCH (113)). TEMPEL (520) geht hier bei nicht vitaler Indikation von einem Zeitraum von 3 Tagen aus.
Die Rechtsprechung ist zu dieser Frage noch in Bewegung. In neuesten Entscheidungen wird die Aufklärung vor Beginn der stationären Behandlung gefordert (089, 385). In der Praxis wird diese Regelung zu Problemen führen, weil sie zu bequemen Entschuldigungsgründen auf ärztlicher Seite aufgrund von Kompetenzschwierigkeiten führt (DEUTSCH (113)).

1.3.4.4. Wie ist aufzuklären ?

Der Patient muß so konkret über Wesen, Bedeutung und Tragweite des beabsichtigten Eingriffs unterrichtet werden, daß er eine eigenverantwortliche Entscheidung treffen kann. Er muß "in groben Zügen" unterrichtet werden (057, 063, 064).

Der Arzt braucht weder Einzelheiten der Operation zu schildern, noch einzelne Syndrom- oder Neuromschäden zu nennen (054, 387, 389). Er darf sich aber auch nicht mit belanglosen Redewendungen begnügen ("Eine Operation ist eben eine Operation") (089, 388).

Ein allgemeiner Hinweis auf auftretende Komplikationen genügt nicht (075), andere Entscheidungen lauten teilweise großzügiger (388).

Dem Arzt soll bei seinen Ausführungen "eine Übersetzung in die Laiensphäre" gelingen (061, 062, 063, 064, 388).
Ein Vergleich mit ähnlichen Operationen ist zulässig (081), leistet aber in einigen Fällen einer gefährlichen Verharmlosung Vorschub.

1.3.4.5. In welcher Form ist aufzuklären ?

Festzustellen ist, daß weder Aufklärung noch Einwilligung schriftlich zu erfolgen hat. Dies entspricht dem angestrebten Vertrauensverhältnis zwischen Arzt und Patient (083).
Von einigen Autoren werden andere Handhabungen und Vorschläge publiziert:

- Die Verwendung von Formularen erweckt, so BAUER, das Mißtrauen des Patienten. Vorgedruckte Formulare können auch die im Einzelfall notwendigen Erläuterungen nicht ersetzen (385).
- Trotzdem empfiehlt HAHN (177) einen von ihm entwickelten schriftlichen Aufklärungsvordruck mit dem Hinweis, den Patienten zu bitten, diesen durchzulesen und übriggebliebene Fragen mit dem Zahnarzt zu besprechen:

"Durch die schriftliche Aufklärung über zahnärztliche Behandlungsvorgänge bin ich mit dem Vorgehen meiner Behandlung durch den Zahnarzt....vertraut gemacht worden.
Der Behandlungsplan umfaßt.....
Nachdem ich von dem Recht, weitere Erklärungen zu bekommen, Gebrauch/nicht Gebrauch gemacht habe, stimme ich der von Zahnarzt.... vorgeschlagenen Behandlung zu. Auf die speziellen Risiken wurde ich anhand der Auflistung hingewiesen."

Unterschrift

- WAGNER (551) führt zu diesem Thema aus, daß das mündliche Gespräch in jedem Fall angeboten werden müsse. Eine Ablehnung dieses Angebots sei bei Zweifeln an der Loyalität des Patienten schriftlich zu fixieren.
  WAGNER (551) begrüßt den Aufklärungsvordruck von HAHN (177).
  Um etwaigem Mißtrauen von seiten der Patienten vorzubeugen, empfiehlt er den Zusatz:
  "Ich komme damit meiner Aufklärungspflicht gegenüber den Juristen nach."
- WEISSAUER (228) schlägt vor, die schriftliche Basisinformation in Form eines Merkblattes mit einem mündlichen Aufklärungsgespräch zu verbinden. Theoretisch ist dies einleuchtend, da das Verfahren an die Rechtsprechung des BGH mit der "Stufentheorie" angeknüpft, TEMPEL (520) befürchtet jedoch ein praktisches Scheitern am medizinischen Unverständnis des Patienten.

- Die von LAUFS (302) vorgeschlagene Tonbandaufnahme vom Aufklärungsgespräch entspricht nicht den allgemeinen Vorstellungen vom Vertrauensverhältnis zwischen Arzt und Patient.

- TEMPEL (520) plädiert für die Beibehaltung des mündlichen Aufklärungsgesprächs mit einer beweismäßig abgesicherten, detaillierten unmittelbaren Niederschrift im Krankenblatt. Wie HAHN (177) und WAGNER (551) befürwortet er die Hinzuziehung einer dritten Person mit Vermerk im Krankenblatt bei Zweifeln an der Loyalität des Patienten.

1.3.4.6. Organisation der Aufklärung

In der zahnärztlichen Praxis ist der Zahnarzt selbst verantwortlich für die Einhaltung der Aufklärungspflicht. Hinsichtlich der Durchführung der Aufklärung in einer Klinik hat die Rechtsprechung mehrfach auf die Leitungs- und Aufsichtspflicht der Kliniksverwaltung sowie der Chefärzte der einzelnen Abteilungen hingewiesen (057, 071, 088, 385, 391). Verwaltung und Chefärzte müssen ihre Ärzte und Assistenten vollständig über den Inhalt der ihnen obliegenden Aufklärungspflichten unterrichten. Weiterhin müssen sie die Aufklärung durch Richtlinien regeln und ihre Durchführung überwachen (385).

1.3.5. Rechtsfolgen der Verletzung der Aufklärungspflicht

1.3.5.1. Strafrecht

Bei der Beurteilung der strafrechtlichen Problematik der ärztlichen Aufklärungspflicht im Rahmen der Körperverletzungsdelikte der §§ 223 ff.StGB werden von der juristischen Literatur und der höchstrichterlichen Rechtsprechung verschiedene Ansichten vertreten.
In der herrschenden Lehre überwiegt die Auffassung, daß eine zu Heilzwecken vorgenommene Behandlung, die den Regeln der ärztlichen Kunst entspricht und angezeigt ist, tatbestandlich keine Körperverletzung i.S.d. § 223 StGB darstellt. Die herrschende Lehre verweist bei der Bewertung des Heileingriffs ausschließlich auf den Gesamtakt als Maßnahme zur Wiederherstellung oder Erhaltung des körperlichen Wohls.
Somit ist eine erfolgreiche Heilbehandlung nicht tatbestandsmäßig i.S.d. § 223 StGB. Mißlingt die Behandlung trotz Einhaltung der ärztlichen Regeln, so lehnt diese Ansicht selbst bei einer Verschlechterung des körperlichen Zustands den Körperverletzungsvorsatz ab, weil der Handlungswille des Arztes nicht auf die Herbeiführung, sondern gerade auf die Vermeidung der nachteiligen Folgen gerichtet war.

Auch der Tatbestand des § 230 StGB - der fahrlässigen Körperverletzung - ist damit ebenfalls mangels Verletzung der im Verkehr erforderlichen Sorgfalt nicht erfüllt.
Deswegen erfassen die §§ 223, 230 StGB nur die fehlerhaft ausgeführte und das körperliche Wohl verschlechternde Heilbehandlung.
Im einzelnen weichen die in der herrschenden Lehre vertretenen Meinungen und Ansichten im Ergebnis wie in der Begründung voneinander ab (BOCKELMANN (030), ESER (131), KLEINEWEFERS (265), MAURACH (341)).

Ärztliche Eingriffe, die experimentellen Zwekken dienen, aus rein kosmetischen Gründen erfolgen oder sonst nicht zu Heilzwecken vorgenommen werden, fallen grundsätzlich unter die §§ 223 ff. StGB. Sie bedürfen somit zu ihrer Rechtfertigung prinzipiell der Einwilligung des Betroffenen (086).

Im Anschluß an das RG vertritt dagegen die Rechtsprechung des BGH die Ansicht, daß in jedem ärztlichen Eingriff, der die körperliche Integrität des Patienten mehr als nur unerheblich beeinträchtigt, eine tatbestandsmäßige Körperverletzung i.S.d. § 223 StGB zu sehen ist (060).
Dabei wird keine Rücksicht darauf genommen, ob die betreffende Maßnahme zu Heilzwecken erfolgt, sachgerecht ausgeführt wird und erfolgreich verläuft (060, 066).
Dieser von der kausalen Handlungslehre ausgehende

Standpunkt beinhaltet daher, daß bei einer nach den Regeln der ärztlichen Kunst vorgenommenen Heilbehandlung lediglich die Rechtswidrigkeit wegen Vorliegen eines Rechtfertigungsgrundes entfällt. Dies ist insbesondere dann der Fall, wenn die konkrete Maßnahme aufgrund einer wirksam erteilten Einwilligung durch mutmaßliche Einwilligung oder im Rahmen eines rechtfertigenden Notstandes i.S.d. § 34 StGB erfolgt (066).

Vollauf zu befriedigen mag weder die Ansicht der Rechtsprechung noch die Meinungsvielfalt der Rechtslehre. Einen Ausweg aus dieser strafrechtlichen Problematik verspricht erst die gesetzliche Regelung dieser Materie, die bei einer Weiterführung der Strafrechtsreform zu erwarten ist. Bis zu diesem Zeitpunkt allerdings wird die höchstrichterliche Rechtsprechung in der Gerichtspraxis weiterhin die entscheidende Rolle spielen. Dies bedeutet, daß regelmäßig mit einem Eingriff in die körperliche Integrität des Patienten der Tatbestand der Körperverletzung erfüllt ist, wenn nicht eine Einwilligung des Patienten vorliegt, die eben nur dann rechtswirksam sein kann, wenn ordnungsgemäß aufgeklärt wurde (WESSELS (567)).

1.3.5.2. Zivilrecht

Bei einer schuldhaften Verletzung der Aufklärungspflicht (d.h. vorsätzlich oder grob fahrlässig) ist der Arzt schadensersatzpflichtig (§ 823 I BGB).

Gemäß der Rechtsprechung haftet er für sämtliche Vermögensschäden, die aus dem unerlaubten Eingriff entstanden sind. Dies sind Heilungskosten, Verdienstausfall und Schmerzensgeld (068, 074, 394).
Die Frage des Ersatzes der Vermögensschäden ist in der Literatur Gegenstand kontroverser Diskussion. Während eine Partei dem Patienten nur Schmerzensgeld zubilligt und den Ersatz des Vermögensschadens nicht mehr als Verletzung seines Persönlichkeitsrechts ansieht (LAUFS (302)), schließt sich die andere Meinung der herrschenden Rechtsprechung an und sieht auch den Ersatz des Vermögensschadens vom Schutzzweck der Norm (= Verletzung des Persönlichkeitsrechts) gedeckt (089, STEFFENS (228)).
Allerdings sollte gemäß dieser Meinung die Haftung nur dann greifen, wenn das bei der Aufklärung verschwiegene Risiko auch tatsächlich eingetreten ist.
Zur Abwendung der Schadensersatzpflicht bleibt dem Arzt nur noch der Hinweis auf die überholende Kausalität, d.h., er argumentiert, der Erfolg wäre auch dann eingetreten, wenn bei ordnungsgemäßer Aufklärung der Patient die Einwilligung erteilt hätte (063, 064, DEUTSCH (112), KLEINEWEFERS (264), LAUFS (304)).

Die Beweislast hierfür liegt allerdings beim Arzt (063, 064, 081).

Die Rechtsprechung stellt an diese Beweisführung naturgemäß hohe Anforderungen. Es muß mit Sicherheit feststehen, daß der Patient in diesen Eingriff durch diesen gleichen Arzt eingewilligt hätte (389, 394).

Der im Falle einer Verhandlung zu diesem Punkt befragte Kläger wird diesem Einwand entgegenhalten, er hätte dem Eingriff zumindest für einen gewissen Zeitraum nicht zugestimmt oder doch diesen dann durch einen qualifizierteren Arzt vornehmen lassen.

Im Falle der zahnärztlichen Implantation gibt es für den Behandler eine zweite, vage Möglichkeit, die auf ihn zukommenden Schadensersatzansprüche abzuwenden. Er muß beweisen, daß bei einer Verweigerung des Eingriffs der jetzige Erfolg ebenfalls mit Sicherheit eingetreten wäre (068, 390, LAUFS (304)).

1.3.6. Ausblick

TEMPEL (520) nimmt abschließend Stellung:

> "...kann eine Feststellung nicht unterdrückt werden. Gespräche mit Ärzten zeigen, daß die Aufklärungspflicht nicht überall ernst genommen, teilweise sogar ignoriert wird. Ein Teil der Ärzteschaft ist offenbar der Ansicht, daß sie "am längeren Hebel sitzt" und im Ausnahmefall eines "Schiefgehens" die Haftpflichtver-

sicherung den Schaden ja regulieren wird. Schon aus diesem Grund ist zu hoffen, daß einerseits die Rechtsprechung einem sachgemäßen Kompromiß zwischen Selbstbestimmung des Patienten und ärztlichem Heilauftrag Rechnung trägt, andererseits die Ärzteschaft die Rechtsentwicklung nicht weitgehend ignoriert, sondern die Aufklärung als Rechtspflicht und ärztliche Aufgabe bejaht und ernst nimmt. Ein Recht, das nur im Schadensfall akut, aber nicht in praxi befolgt wird, entspricht nicht dem Auftrag des Grundgesetzes zur Wahrung der Menschenwürde und der Verwirklichung des Rechtsstaates."

1.4. Die Aufklärungspflicht bei zahnärztlichen Implantationen

Die Folgerung aus den vorangegangenen Abschnitten muß lauten:
Der Arzt bedarf für jede operative Tätigkeit eines Rechtfertigungsgrundes. Meist wird er ihn in der Einwilligung des Kranken suchen und finden. Gewisse Sondersituationen, in denen sein Handeln durch den sog. übergesetzlichen Notstand gerechtfertigt wäre, sind bei einer anstehenden Implantation nicht diskussionswürdig.

Ist kein Rechtfertigungsgrund vorhanden, etwa indem er nicht oder nur unvollständig aufge-

klärt hat, so muß der Arzt es sich gefallen lassen, daß sein als tatbestandsmäßig geltendes Verhalten ohne Rücksicht auf den Erfolg von der Rechtsordnung mißbilligt und er selbst auf seine innere Einstellung zu seinem Tun, also auf seine Schuld geprüft wird.

Allerdings besitzt der Implantatpatient regelmäßig die Fähigkeit, den Willen und auch die Kraft zur Entscheidung. Der Zahnarzt wird sich auf diese Einwilligung nur berufen können, wenn er vorher seiner Aufklärungspflicht nachgekommen ist. Diese Pflicht steht in der Rechtsprechung außer Frage.

1.4.1. Komplikationsdichte

Es heißt, der Arzt habe den Kranken über die sog. typischen Gefahren aufzuklären. Entsprechend der Terminologie der medizinischen Sachverständigen sind darunter nicht nur Schäden zu verstehen, die bei der Mehrzahl der Operationen auftreten, sondern auch solche Gefahren, deren allgemeine Häufigkeitsdichte nicht einmal 10 % beträgt.
Atypische Gefahren, über die der Patient nicht unterrichtet werden müßte, sind demnach nur die möglichen, aber äußerst seltenen sowie medizinisch sicher vermeidbaren Risiken.

Die Rechtsprechung ist hiervon abgerückt. Sie bezieht in ein Urteil in vermehrtem Maße die Schadenserheblichkeit ein. Die Schadenserheblichkeit ist ein Meßwert, der sich im Gegensatz zur Schadenswahrscheinlichkeit aus der allgemeinen Lebenslage des Kranken ergibt. Daraus folgt, daß der Arzt manche Kranke sogar über gewisse atypische, für den Durchschnittspatienten unbeachtliche Gefahren aufklären muß und anderen selbst typische Risiken verschweigen darf.

Die Einteilung der Operationsgefahren in typische und untypische Gefahr verliert an Grundsätzlichkeit. Der Typizitätsbegriff muß seine Monopolstellung aufgeben und den Platz mit der Schadenserheblichkeit teilen.

Der Begriff der Schadenserheblichkeit hat besonders bei der Aufklärung für zahnärztliche Implantationen seine Bedeutung. Zu den Operationsgefahren, über die aufzuklären ist, zählen nicht nur diejenigen Risiken, deren Eintritt den geplanten Operationsablauf komplizieren oder den erhofften Heilungsprozeß verzögern würden. Zu ihnen zählt insbesondere das Risiko des Mißlingens des Eingriffs. In vielen Fällen ist dann bei zahnärztlichen Implantaten nach einem Fehlschlag der status quo ante operationem noch verschlechtert. Für die Willensbildung des Patienten ist es sicher beachtlich, daß eine Operation sein Leiden noch verschlimmern kann.

1.4.2. Operationsrisiko

Das gilt um so mehr, wenn der Eingriff - wie oft bei zahnärztlichen Implantationen - zwar indiziert, aber entbehrlich ist. Diese Situation kann vorliegen, wenn der Kranke mit seinem Leiden zu leben vermag und weil eine bequemere und weniger gefahrvolle prothetische Versorgung zwar nicht Heilung, wohl aber Linderung der Krankheit verspricht.

Noch schwerer wiegt jedes Operationsrisiko, wenn der Eingriff garnicht ärztlich, sondern nur aus ästhetischen Gründen angezeigt ist, bei einem Fall extramedizinischer Indikation.

1.4.3. Dringlichkeit

Zur Frage der Dringlichkeit muß auf das Kapitel 1.3.1.2. und Entschluß des BVerfG (091) zur Verfassungsmäßigkeit des Grundgedankens der Dringlichkeit samt seinem Umkehrschluß verwiesen werden. Die meisten zahnärztlichen Implantationen befinden sich in diesem Spektrum der Zwischenzone eines indizierten, aber nicht notwendigen Eingriffs bis hin zur Operation aus kosmetischen bzw. ästhetischen Gründen.

Es gibt kaum Gründe, eine zahnärztliche Implantation in den Rang einer Operation mit absoluter Indikation zu erheben, d.h., einer aus medizinischen Gründen erforderlichen Operation zur Beseitigung einer erheblichen Gesundheitsstörung (078).

Demzufolge sind an die Aufklärungspflicht des Zahnarztes bei Implantaten zur Aufnahme von Zahnersatz hohe und höchste Forderungen zu stellen (081).

1.4.4. Aufklärungspflicht und Rechtswidrigkeit der zahnärztlichen Implantation in unterschiedlichen Ausgangssituationen

FRIEDRICH (144) unterteilt nochmals:

- Würde ein Zahnarzt ohne Wissen oder gar gegen den Willen des Kranken eine Implantation vornehmen, so handelte er wegen der von der Tatbestandsmäßigkeit seines Tuns ausgehenden Indikationswirkung und wegen des Fehlens eines Rechtfertigungsgrundes rechtswidrig.

- Gesetzt den Fall, die medizinische Wissenschaft erkennt die offene Implantation nicht als eine den Kunstregeln entsprechende Heilmaßnahme an, so nützt dem Zahnarzt, der sie durchgeführt hat, auch die Einwilligung des Patienten nichts.

Diese beiden Fälle sind von der Diskussion auszuschließen. Der erstere Fall ist kaum vorstellbar, zum Zweiten ist die zahnärztliche Implantation - sowohl die geschlossene als auch die offene - inzwischen eine wissenschaftlich und medizinisch anerkannte Heilmethode.

- Sollte die offene Implantation - was von nun an unterstellt wird - an sich ein den ärztlichen Grundregeln entsprechendes Therapieverfahren sein, so ist trotzdem die Einwilligung des Patienten unwirksam, wenn der Eingriff medizinisch kontraindiziert war und dennoch durchgeführt wurde.

Dieser Fall trifft besonders die vorstehend angesprochene Gruppe der Implantologen, die dem Wunsch des Patienten nach festsitzendem Zahnersatz weitgehend kritiklos entsprechen, obwohl eine konventionelle prothetische Versorgung nicht nur zur Linderung, sondern eventuell sogar zur Heilung der Krankheit (Zahnverlust, Verlust der funktionellen Wirkungslinie) führen würde.
Dieser Punkt ist auch in den Fällen wichtig, wenn bei Patienten auf eine vorangehende internistische Untersuchung verzichtet wurde und trotz anderer, bestehender Kontraindikationen auf körperlichem Gebiet implantiert wurde.

- Ist die offene Implantation zwar nicht aus medizinischen, wohl aber aus kosmetischen (ästhetischen) Gründen angezeigt, so trifft den Zahnarzt eine massive Aufklärungspflicht.

Dieser Fall ist bereits weniger hypothetisch als die beiden ersten Fälle.
Sie trifft beispielsweise bei Einzelzahnersatz im Frontzahnbereich zu. Hierbei wird der Zahnarzt allerdings ohne Schwierigkeiten medizinische Gründe für eine Implantation anführen können, so z.B. der hohe Verlust an gesunder Zahnhartsubstanz durch das notwendige Beschleifen der Pfeilerzähne oder bei jüngeren Patienten die große Ausdehnung der jugendlichen Pulpa im Frontzahnbereich.
Diese Angaben von Gründen für eine medizinische Indikation vermindert die massive Aufklärungspflicht.

- Ist die offene Implantation zwar medizinisch indiziert, aber wegen der Erträglichkeit des Leidens oder wegen der Ersetzbarkeit des Eingriffs durch eine andere Versorgungsmaßnahme nicht unerläßlich, vielmehr entbehrlich, dann ist die Anforderung an die Aufklärungspflicht nicht ganz so hoch wie bei der kosmetischen Operation.

> Um seiner Aufklärungspflicht nachzukommen, muß der Zahnarzt den Kranken unter allen Umständen mit den möglichen Ausweichmöglichkeiten vertraut machen und ihm Vorzüge wie Nachteile des vorgeschlagenen Verfahrens wie aller Alternativen darlegen. Wie nachhaltig er die Risiken der einzelnen Implantationsverfahren zu schildern hat, hängt wiederum von seinem Wissensstand, seinen eigenen Erfahrungen mit Implantaten und seiner persönlichen Einstellung zu anderen, von ihm nicht propagierten oder durchgeführten Implantationsmethoden ab.

In der soeben beschriebenen Situation werden sich in den allermeisten Fällen Patient und Behandler befinden, wenn sie daran gehen, Implantate einzupflanzen.

Die Rechtsprechung verlangt vom Implantologen dabei sehr viel. Er ist verpflichtet, sich durch Einsichtnahme in die Fachliteratur über den neuesten Erkenntnisstand von Praxis und Forschung auf dem Gesamtgebiet der Implantologie zu unterrichten und die sich daraus etwa ergebenden Bedenken an den Patienten weiterzutragen. Vom debütierenden Implantologen wird eine an Selbstverleugnung grenzende Offenheit gefordert. Er kann ja nicht mit persönlichen Erfahrungen aufwarten. Beurteilt der Behandler und demzufolge auch der Patient die Erfolgsaussichten der Operation zu günstig, sei es aus Unkennt-

nis über inzwischen manifeste wissenschaftliche Ergebnisse oder auch aus Unerfahrenheit, wird man ihm den Vorwurf nicht ersparen können, daß er vermeidbarerweise einem Irrtum über die Wirksamkeit der Finwilligung des Kranken erlegen ist. Diese Einwilligung nämlich beruhte auf unzutreffenden Voraussetzungen und ist unwirksam.

Aus diesem Grund wird in den nächsten Kapiteln versucht, die gesamte Problematik der zahnärztlichen Implantation sowie ihre Erfolgsaussichten darzustellen.

- Es ist allerdings auch noch der seltene Fall denkbar, daß der erhobene Befund das Einpflanzen von Halteelementen in den Kiefer als unerläßlich erscheinen läßt, weil sich eine andere Möglichkeit zur Sanierung des Kranken nicht anbietet.

  Die offene und geschlossene Implantation ist uneingeschränkt medizinisch indiziert.

  Hier genügt der Zahnarzt seiner Aufklärungspflicht, wenn er den Patienten auf das beträchtliche Operationsrisiko hinweist und ihn gleichzeitig wissen läßt, daß der erstrebte Erfolg auf andere, konventionelle Weise nicht erzielt werden kann.

Die Zahl der Implantatpatienten mit uneingeschränkter medizinischer Indikation ist allerdings sehr gering (HAMMER (179)).

Die nachfolgenden Abbildungen 1.4.4.-1 bis 1.4.4.-7 zeigen die chirurgische und prothetische Lösung eines solchen Falles. Bei dem Patienten handelte es sich um einen Kriegsversehrten, der neben anderen Verwundungen einen Schußbruch des Unterkiefers erlitten hatte (Abb.1.4.4.-1). Weder mit Hilfe der praeprothetischen Chirurgie noch mit Mitteln der konventionellen Prothetik waren seine Probleme zu lösen. Besonders aufgrund seiner oralen Situation litt der Patient an schweren psychischen Schäden in Form von Depressionen. Man entschloß sich hier zur Implantation von IMZ-Implantaten im Front- und Seitenzahnbereich (Abb.1.4.4.-2 und -3), die durch eine Stegkonstruktion verbunden wurden (Abb.1.4.4.-4,5). Abb.1.4.4.-6 und 1.4.4.-7 zeigen die prothetische Versorgung des Patienten vor und nach dem Eingliedern.

Es soll nochmals ausdrücklich darauf hingewiesen werden, daß diese Fälle uneingeschränkter medizinischer Indikation einen sehr geringen Anteil an der Gesamtzahl der Implantationen besitzen.

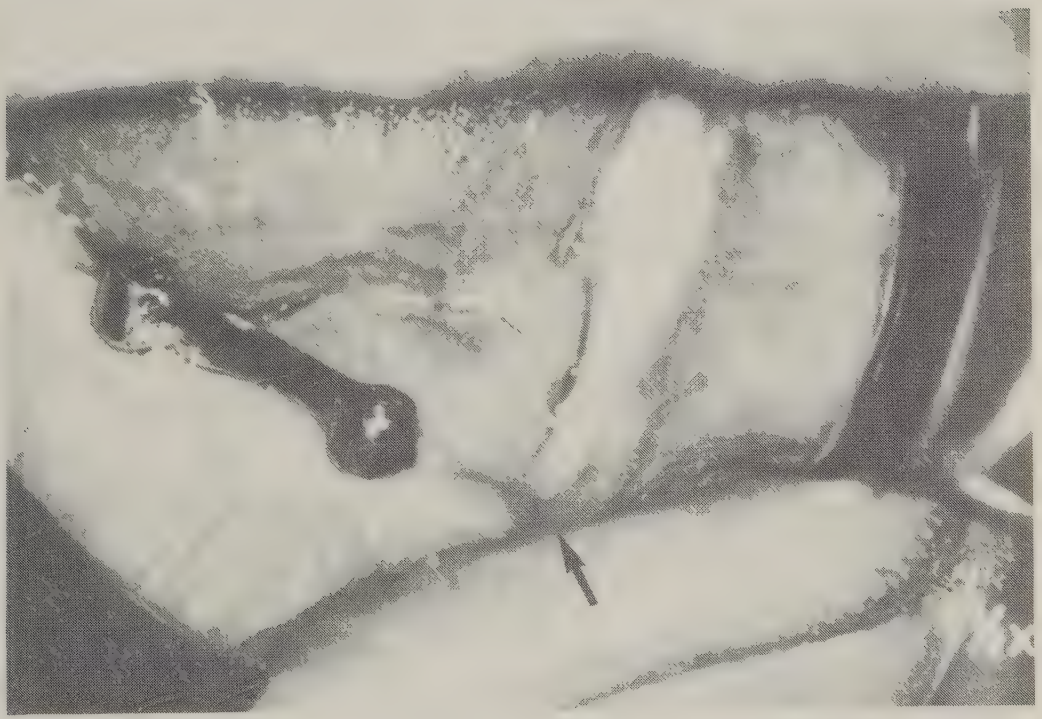

Abb. 1.4.4.-1

Klinisches Bild eines Patienten mit Schußbruch linker Unterkiefer. Der Pfeil zeigt den vorhandenen Defekt. Im rechten Unterkiefer bereits festsitzende prothetische Versorgung in Form eines Stegs auf zwei IMZ-Implantaten.

Abb. 1.4.4.-1 bis 1.4.4.-7

Mit freundlicher Genehmigung: Dr.E.JACOBI-HERMANNS

Abb. 1.4.4.-2, 1.4.4.-3

Röntgenologische und klinische Situation nach der Implantation von IMZ-Implantaten.
Der in Abb. 1.4.4.-2 noch vorhandene Zahn 48 wurde entfernt.
Abb. 1.4.4.-3 zeigt die klinische Situation der Implantate nach Eindrehen eines konischen Retraktionspfostens zur Ausbildung einer trichterförmigen Schleimhautmulde.

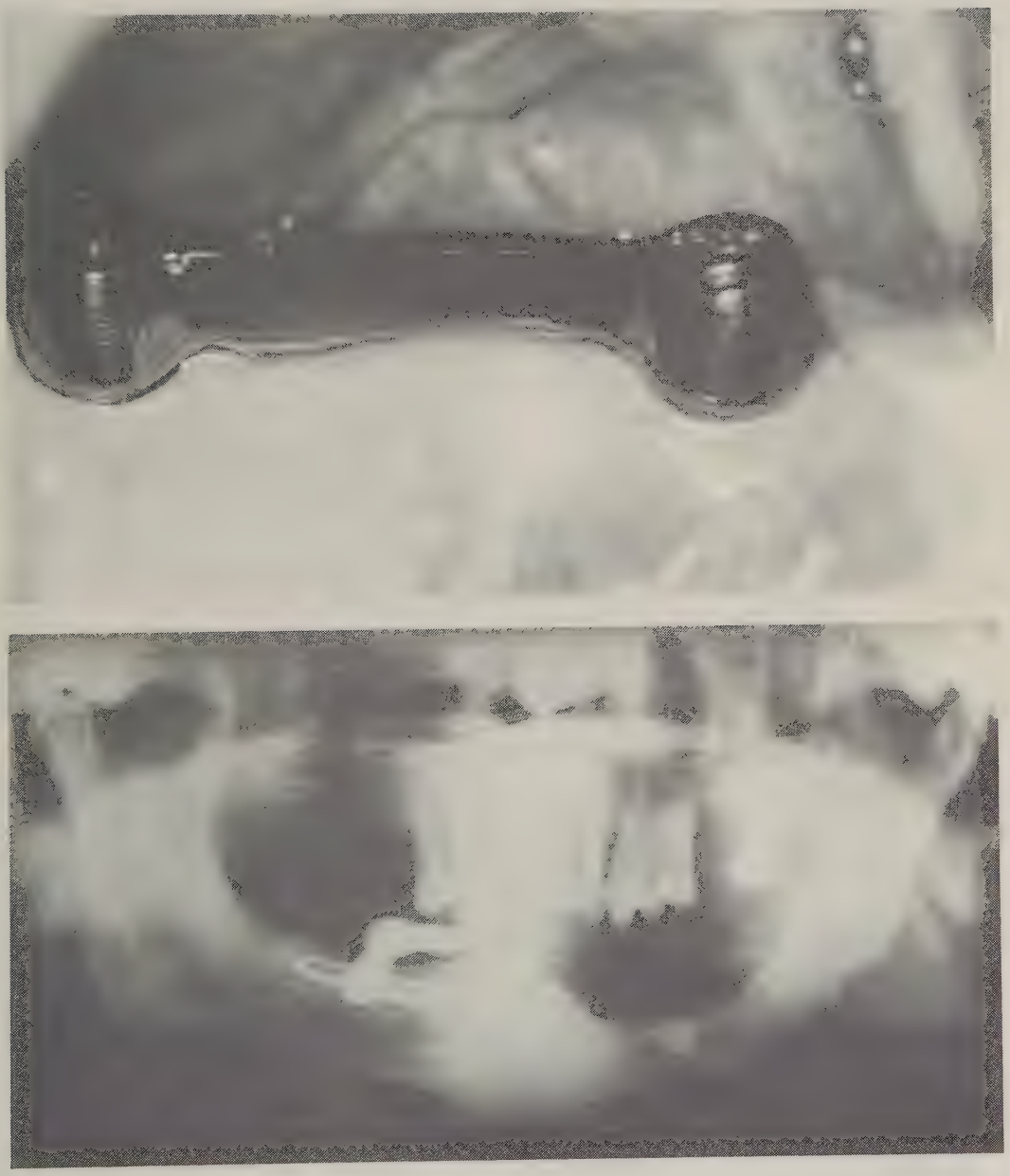

Abb. 1.4.4.-4, 1.4.4.-5

Klinische und röntgenologische Situation der IMZ-Implantate nach dreimonatiger unbelasteter Einheilungsphase und eingegliederter Suprastruktur in Form eines gefrästen Stegs.

Abb. 1.4.4.-6, 1.4.4.-7

Endgültige prothetische Versorgung des Patienten mit herausnehmbarem Ersatz vor und nach dem Eingliedern.

1.4.5. Konkretisierung der Aufklärungspflicht

Hier soll nun die Aufklärungspflicht des Zahnarztes bei Implantaten zur Aufnahme von Zahnersatz konkret an dem Fall dargestellt werden, der hier die meiste Bedeutung hat. Es ist der medizinisch indizierte, aber entbehrliche Eingriff. Die Reihenfolge der Aufklärung soll gemäß der vorzunehmenden Heileingriffe erfolgen.

1.4.5.1. Diagnostische Eingriffe

Einer zahnärztlichen Implantation muß zwangsläufig zur Erkennung von Kontraindikation eine internistische Untersuchung vorangehen (LHOTSKY (324)).
Der implantologisch tätige Zahnarzt ist verpflichtet, den Implantatpatienten über die dazu unerläßlichen Eingriffe in seine körperliche Unversehrtheit zu unterrichten (Kap.1.3.1.2., O7O, O74).

1.4.5.2. Anästhesie

Die zahnärztliche Implantation ist eine Operation, die nach juristischen Prinzipien nicht als dringlich einzustufen ist. Dabei verlangt die Rechtsprechung selbst bei extrem seltenen Zwischenfallrisiken, die im Bereich der Komplikationsdichte bei Anwendung von Lokalanästhetika liegen (WAGNER (551), TETSCH (526)), die Aufklärung des Patienten. Dessen Entscheidungsfreiheit muß in jedem Fall gewahrt bleiben (O81).

Die Zwischenfallsquote bei einer allgemeinen Narkose, wie sie beispielsweise bei der subperiostalen Methode angewandt wird, ist um das 20-fache höher als bei der Lokalanästhesie (WAGNER (551), TETSCH (526)). Eine verstärkte Aufklärungspflicht ist demgemäß bei Anwendung der Vollnarkose geboten.

1.4.5.3. Operationsgefahren

Der Patient muß über den Operationsverlauf in groben Zügen unterrichtet werden. Genauestens zu unterrichten ist der Patient allerdings über die möglicherweise auftretenden Gefahren, die den geplanten Operationsablauf komplizieren oder den erhofften Heilungsprozeß verzögern würden. (Beispielsweise die mögliche Verletzung anatomischer Strukturen)

1.4.5.4. Erfolgswahrscheinlichkeit

Selbstverständlich hat der Zahnarzt die Pflicht, den Patienten auf Mißerfolgshäufigkeit aufmerksam zu machen.
Hier liegen in der Literatur einige Arbeiten vor, die sich zum Teil jedoch erheblich widersprechen (Kap.4.1.). Der implantologisch tätige Zahnarzt kann gegebenenfalls auch auf eigene Statistiken und Ergebnisse zurückgreifen.
Wie sich aus einigen Urteilen ergibt (085, 395), ist die Rechtsprechung geneigt, stets

nach den konkreten Verhältnissen zu entscheiden. Somit wird der Implantologe auf seine eigenen Untersuchungsergebnisse zurückgreifen dürfen. Stellt sich jedoch im Laufe eines Rechtsstreites heraus, daß dem Patienten wahrheitswidrig gute Ergebnisse vorgespiegelt wurden, so wird dessen Einwilligung aufgrund ungenügender bzw. falscher Aufklärung nichtig sein.

Auf das Fehlen eigener Statistiken sowie das Nichtvorhandensein von Untersuchungen in der Literatur ist besonders hinzuweisen.

1.4.5.5. Eintritt des Mißerfolgs

Der Patient muß über die Folgen eines eintretenden Mißerfolgs aufgeklärt werden. Der Zahnarzt hat darauf hinzuweisen, wie groß die Traumatisierung der Gewebe bei einer Explantation sein wird, ob Wundheilungsstörungen zu erwarten sind und ob eine prothetische Versorgung angeschlossen werden kann oder nicht.

1.4.5.6. Alternativlösung

Der Zahnarzt ist dazu verpflichtet, den Kranken bei einer Implantation zur Aufnahme von Zahnersatz mit möglichen Alternativlösungen vertraut zu machen (FRIEDRICH (144)).

Er muß dem Patienten plausibel machen, warum er für diesen speziellen Fall gerade dieses Implantat vorschlägt.
Dazu muß er auch über spezifische Probleme wie über Form, Material, Oberflächenbeschaffenheit und andere, für das jeweilige Implantat zutreffende Eigenheiten genauestens Bescheid wissen und dem Patienten auf dessen Fragen wahrheitsgemäß antworten.

1.4.5.7. Verhalten nach der Operation, Recallsystem

Schließlich muß der Patient über folgende Dinge aufgeklärt werden:

- Verhalten nach der Operation
- Zeitpunkt der endgültigen prothetischen Versorgung
- Maßnahmen zur Mundhygiene
- Notwendigkeit der Recalluntersuchungen

1.4.5.8. Kostenfrage

Um einen Dissens mit dem Implantatpatienten zu vermeiden, wird der Zahnarzt freiwillig auch auf die entstehenden Kosten hinweisen. Ausdrücklich muß jedoch erwähnt werden, daß dieser Punkt nicht zu den Aufklärungspflichten gehört. Hierin ist vielmehr eine vertragliche Pflicht des Zahnarztes gegenüber dem Vertragspartner, seinem Patienten zu sehen (§ 611 BGB). Zur Zeit muß der Patient das Implantat und sei-

ne operative Einpflanzung selbst bezahlen. In Ausnahmefällen, beispielsweise in einigen Universitäts-Kliniken, braucht der Patient diese Kosten nicht selbst zu tragen.

Die prothetische Versorgung wird von den Kassen zum jeweils zutreffenden Satz übernommen.

2. Problematik der Implantate

Prinzipiell muß zunächst zwischen der offenen und sog. Halbimplantation und der geschlossenen Implantation unterschieden werden (ACKERMANN (002), DE MICHELIS (110)).

Die geschlossene Implantation beschränkt sich auf die transdentale Fixation. Hierbei findet unter normalen parodontalen Verhältnissen keine Verletzung der ektodermalen Integrität statt (ACKERMANN (002)). Die Problematik der Implantate wird im folgenden am Beispiel der offenen oder Halbimplantate dargestellt.

2.1. Aussehen

Sie bestehen in der Regel aus einem im Gewebe verankerten Körperteil, einem Halsteil, der die Mundschleimhaut perforiert und einem Kopfteil, der in die Mundhöhle hineinragt und zur Aufnahme der prothetischen Suprastruktur dient (BRINKMANN (049), LINKOW (330), TETSCH (532), YAMANE (572)).

Ein Überblick über die verschiedenen Implantationsformen soll hier wegen der in den nächsten Kapiteln zu behandelnden spezifischen Probleme gegeben werden.

2.1.1. Homologe Transplantate

Zahnreplantationen, Zahntransplantationen und die Transplantation von Zahnkeimen werden im folgenden nicht erwähnt.

2.1.2. Geschlossene Implantate

Bei der transdentalen Fixation handelt es sich um ein Verfahren, bei dem ein Metallstift zur Stabilisierung eines gelockerten Zahnes durch den Wurzelkanal im Knochen fixiert wird (Abb.2.1.2.-1, Abb.2.1.2.-2).

2.1.3. Intra- und submuköse Implantate

Intra- und submuköse Implantate sind metallische Druckknöpfe (sog. "insert snaps"), die in bzw. unter der Schleimhaut verankert sind. Sie sollen einen besseren Halt der zu ihr gefertigten Prothese gewährleisten.

2.1.4. Subperiostale Implantate

Subperiostale Gerüstimplantate sind metallische Implantate, die zwischen Periost und Knochen in der Zone der besten Ernährung einheilen sollen (Abb.2.1.4.-1).

2.1.5. Enossale Implantate

Enossale Implantate nehmen heute in Forschung und Schrifttum den weitaus größten Raum ein. Von ihnen wird bei der Besprechung der Problematik am ehesten die Rede sein. Bei diesem Verfahren ist das Implantatmaterial direkt im Knochen verankert.

Zu den enossalen Implantaten zählt man:
- Nadel- und Stiftimplantate
- Schraubenimplantate (Abb.2.1.5.-1)
- Zylinder-, Kegel- und Wurzelimplantate
- Extensionsimplantate (Abb.2.1.5.-2)

2.1.6. Kombinationsimplantate

Kombinationsimplantate sind Kombinationen der vorstehend aufgezeigten Implantatformen.

2.1.7. Sonstige Implantate

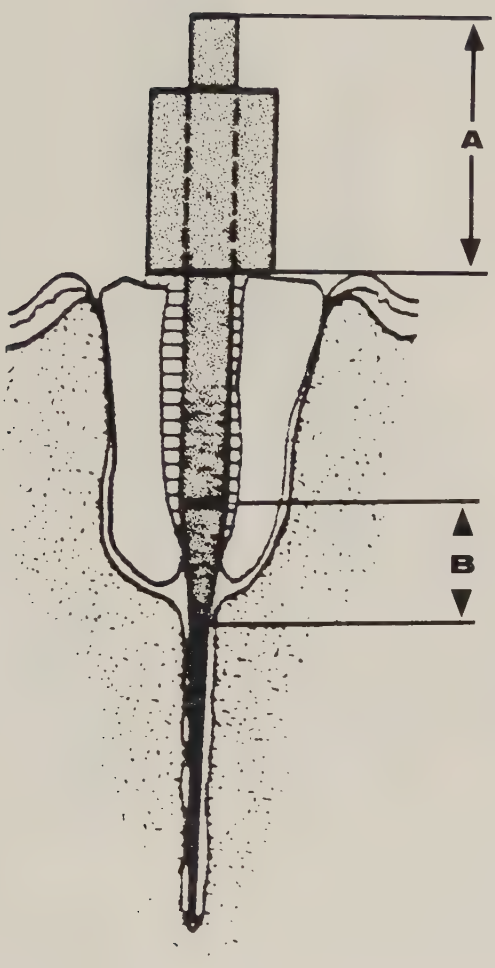

Abb. 2.1.2.-1

Transdentaler Fixationsstift nach DIETZ

A entspricht der koronalen und B der apikalen Region der Zahnwurzel

aus: DIETZ, G. (118)
Stiftimplantate

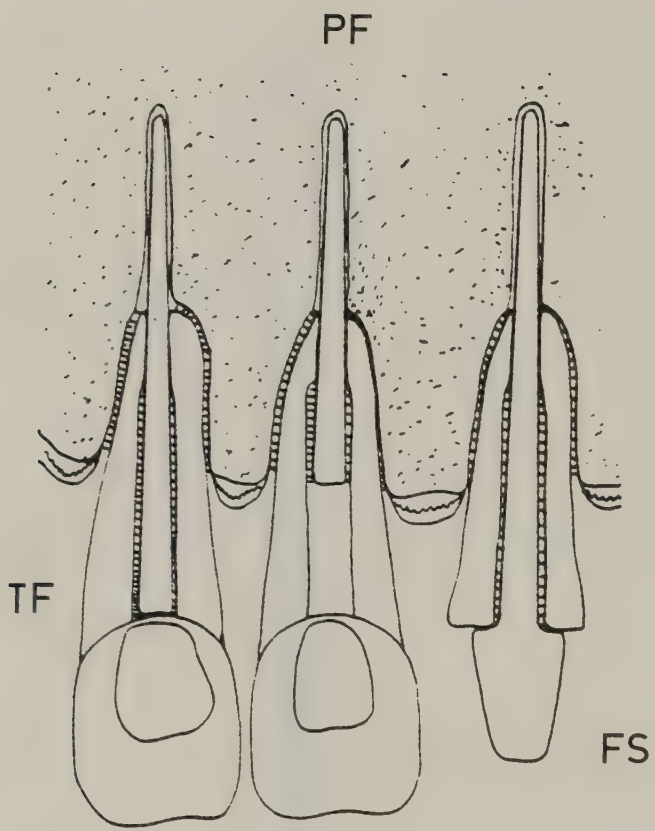

Abb. 2.1.2.-2

Möglichkeiten der transdentalen Fixation

TF = totaler Fixationsstift, der bei kariesresistenten Zähnen Verwendung finden kann

PF = partieller Fixationsstift für kariesanfällige Zähne

FS = enossaler Fixationsstift mit Stumpfaufbau zur Fixierung von Zahnwurzel und Kronenersatz

aus: DIETZ, G. (118)
Stiftimplantate

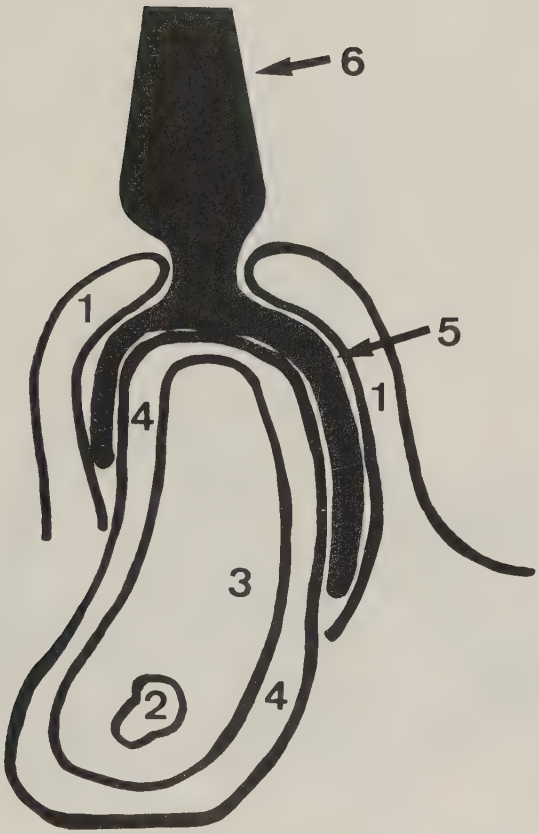

Abb.2.1.4.-1

Subperiostales Implantat, Schemazeichnung

1 = Schleimhaut, Weichgewebe
2 = Canalis mandibularis
3 = Spongiosa des Unterkiefers
4 = Kortikalis des Unterkiefers
5 = subperiostaler Anteil des Implantats
6 = Halsteil

aus: STRASSL, H. (510)
Neukonstruktion eines subperiostalen Implantats

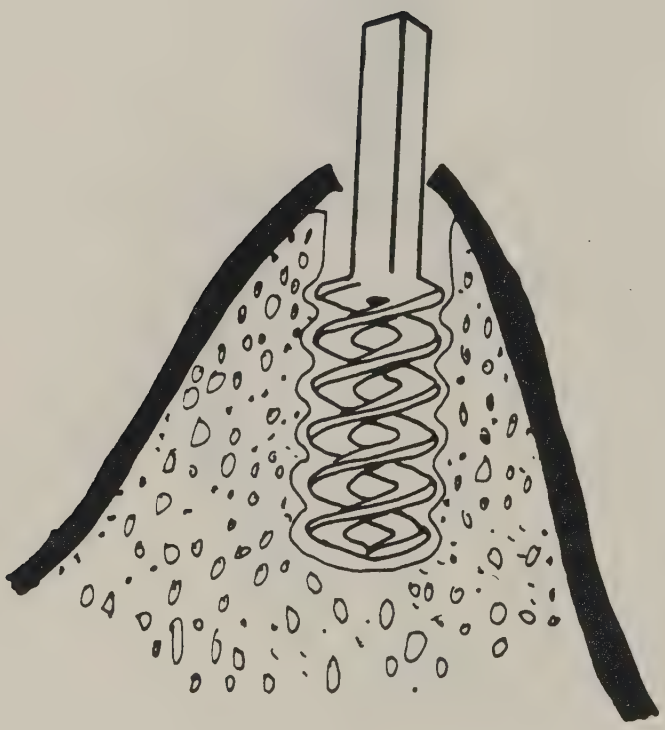

Abb.2.1.5.-1

Schraubenimplantat nach CHERCHEVE

aus: ACKERMANN, R. (002)
Die Nadelimplantate

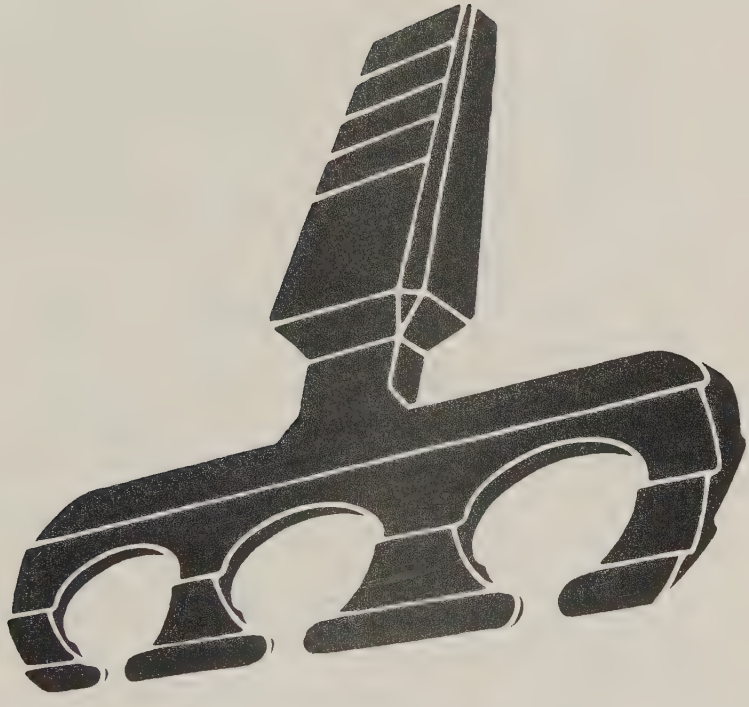

Abb.2.1.5.-2
Blattimplantat nach LINKOW

aus: HAMPEL, H. (182)
Heutiger Stand und Bewertung der enossalen Implantologie

2.2. Die Verletzung der ektodermalen Integrität

Die Verletzung der ektodermalen Integrität und die damit erzwungene Verbindung zur keimbesiedelten Mundhöhle unterscheidet zahnärztliche Implantate grundsätzlich von denen anderer ärztlicher Fachgebiete wie z.B. Chirurgie und Orthopädie (HOPPE (203), LASS (218), TETSCH (536)).

Die Verhältnisse in der Mundhöhle sind völlig anders als im übrigen Organismus. Es gibt zwar auch in der Allgemeinen Chirurgie Verfahren, bei denen über Monate hinweg Fixationsbehelfe für Frakturen im Knochen verankert werden. Um ein Extensionsverfahren zu ermöglichen, führen sie mit ihren freien Enden durch die Haut nach außen. Allerdings sind diese Methoden nur für temporäre Anwendungen gedacht, und die Fixationen lassen sich an ihren Austrittsstellen durch die Haut gegen eine Infektion besser schützen als in der Mundhöhle (RHEINWALD (435, 436)).

Über die Keimbesiedelung der menschlichen Mundhöhle und ihrer Beeinflußung durch Eßgewohnheiten, Hygiene, Rauchen und temporäre pathologische Zustände schreibt RÖCKL (448). Er stellt fest, daß sich die individuelle Mikrobenflora immer wieder "einpendelt" und antibiotisch durchaus beherrschbar ist. Zudem kommt es im Bereich der Pfeilerdurchtrittsstelle bei stabilen Implantaten zu einem narbigen Bindegewebsabschluß. Der

Verlust offener Implantate ist nicht einem mangelnden Abschluß dieses vernarbten Bindegewebes und der dadurch bedingten Infektion aus der keimbesiedelten Mundhöhle zuzuschreiben. Dies wird endgültig durch die Arbeiten von HOPPE (203), GROHMANN (171) und REES (425) widerlegt. Dabei wurde die Schrankenfunktion des Epithelansatzes am Implantatpfeiler mittels Radio-Isotop-Indikatoren mit ^{35}F-markierten Myobakterien und Staphylokokken nachgewiesen. Das Epithel hyperplasiert an dieser Stelle und bildet einen dichten Abschluß um den Pfeiler.

Unterschiedliche Ansichten stellen sich in der Literatur hinsichtlich der enossalen Einscheidung der Implantate dar.

SANDHAUS (452) findet am Implantat neben einem Osteoblastensaum noch eine "fibrokonjunktivale Bremse", ARMITAGE (004) bei tierexperimentellen Untersuchungen an Rhesusaffen keine Membran zwischen Knochen und Implantat, LINKOW (320) Knochenanlagerungen entsprechend dem Implantatrelief, dem derbes kollagenes Bindegewebe anhaftet. LASS (298, 300) beobachtet die bindegewebige Einscheidung durch ruhendes kollagenes Bindegewebe. Weitere Arbeiten zum Problem des Verlusts der ektodermalen Integrität, der bindegewebigen Vernarbung an der Implantatpfeilerdurchtrittsstelle und der enossalen Einscheidung von Implantaten sind

von zahlreichen Autoren publiziert worden (BABBUSH (010), BÖHM (032), DESAI (111), GLANTZ et al. (156), HARRIS (184), HEINRICH et al. (189, 191), HOPPE (203), JACOBS (214, 215, 218), JAHN et al. (222), KELLNER (245), KIRSCHNER et al. (254, 255, 256, 258), KÜHNE (291), LANGELANDund SPANGBERG (297), LHOTSKY (323), MEENAGHAN et al. (342), METZGER (347), NEWMANN (377), PEDERSON et al. (406), PICTON et al. (411), REICHART (426), SCHLEGEL (475), SCHWINDLING (496), TOPAZIAN et al. (541), u.v.a.).

Der eigentliche Verlust von Implantaten kann demnach nicht mit dem Verlust der ektodermalen Integrität erklärt werden. Nach Eintritt der Mobilität - aus welchen Gründen auch immer - kommt es im Bereich der Implantatpfeiler zum Epitheltiefenwachstum. Dies führt zu einer teilweisen oder totalen Epithelialisierung der Implantatoberfläche. Primär macht sie sich in einer erhöhten Mobilität, teilweise in Verbindung mit Spontan- oder Druckschmerz bemerkbar. Praktisch immer zeigt sich klinisch eine Taschenbildung von mehr als 2 mm um den Implantatpfeiler herum.

Sekundäre Komplikationen treten in Form von Taschеninfektionen, Knochen-, Weichteil- und Kieferhöhlenentzündungen auf. Das knöcherne Lagergewebe wird abgebaut und bindegeweblich ersetzt (TETSCH (532)).

Diese Abbauvorgänge spielen sich im Bereich der Implantatschulter in vertikaler und transversaler Richtung ab. Nach Entfernung des Implantats macht sich die Knochenatrophie des Alveolarfortsatzes negativ bemerkbar. Eine herkömmliche prothetische Versorgung ist dann oft erschwert oder unmöglich (LANGELAND (297), NATIELLA (370), SCHUH (487), UTZ (545)).

2.3. Anatomische Verhältnisse

Im Einzelfall können die herrschenden anatomischen Verhältnisse einer Implantation im Wege stehen. Im Oberkiefer sind dies Kieferhöhlen und die Nasenhöhle, im Unterkiefer der Verlauf des Nervus alveolaris inferior (KUBIK (290), LASS (299), WEISS (562)).

Die Distanz zum Kieferhöhlenboden schwankt erheblich und läßt sich auch durch Röntgenaufnahmen in zwei Ebenen nicht exakt festlegen. Dies gilt bei fortgeschrittener Alveolarfortsatzatrophie auch für die Nasenhaupthöhle.

Der Verlauf des Nervus alveolaris inferior ist ebenfalls durch die Röntgenaufnahmen in zwei Ebenen in den meisten Fällen nicht eindeutig zu bestimmen.

Im Frontzahnbereich des Unterkiefers ist eine Implantation relativ einfach, da selbst bei fortge-

schrittener Atrophie ohne anatomische Hindernisse die Basalkortikalis erreicht werden kann, woraus besonders bei Extensionsimplantaten eine hohe primäre Stabilität resultiert.

BECKER (019) beschreibt die Schwierigkeiten der Implantation aufgrund anatomischer Besonderheiten. Mit fortschreitendem Alter werden die Implantationsvoraussetzungen ungünstiger, da sich neben der Reduktion der Alveolarfortsätze die vertikale Beziehung der Kiefer zueinander durch disharmonischen Abbau des Ober- und Unterkiefers ändert (FUHR (149)).

Das Resultat einer trotz anatomischer Schwierigkeiten im Implantationsgebiet vorgenommenen Einpflanzung beschreiben JAMES et al. (223).

2.4. Knochengewebe

Die Knochenstruktur ist ein weiterer Punkt in der Problematik.
Im Oberkiefer ist die Kortikalis des Alveolarfortsatzes sehr dünn und eine Innenkortikalis kaum vorhanden. Dieser Knochen mit seinen weit ausgedehnten Spongiosaräumen läßt eine dauerhafte Verankerung kaum erwarten.

Im Gegensatz dazu bietet der Unterkiefer mit seiner dicken Kortikalis und dem feinspongiösen Knochen bessere Implantationsmöglichkeiten und eine ausreichende Stabilität.

LINKOW (330) unterteilt den röntgenologischen Knochenbefund in drei Kategorien:

- Knochenstruktur der Klasse I
  Hier liegen für die Implantation ideale Verhältnisse vor. Der Knochen besteht aus gleichmäßig angeordneten Trabekeln und kleinen Markräumen. Unter diesen Umständen wächst er wieder fest um das Implantat herum.

- Knochenstruktur der Klasse II
  Dieser Knochen hat größere Markräume und weist eine geringere Gleichförmigkeit des Knochenmusters auf. Trotzdem ist er für Implantationen noch gut geeignet.

- Knochenstruktur der Klasse III
  Dieser Knochen ist für alle Implantationsverfahren am wenigsten geeignet. Aus den großen, markgefüllten Zwischenräumen kann nur eine lose Verbindung mit dem Implantat resultieren.

Die Knochenstruktur hängt außerdem vom Zeitpunkt der Zahnentfernung ab. Eine endgültige Regeneration der knöchernen Gewebe nach einer Extraktion ist erst nach 18 Monaten abgeschlossen (FUHR (149)).

Die biophysikalischen Reaktionen von Knochenabbau, Knochenanbau und Knochenumbau unter Mitwirkung von Parathormon, Vitamin D, Calcitonin und verschiedener humoraler Systeme sind geklärt (FÖRSTER-LACKO (138), KARLSON (242), MÜLLER et al. (358), RAHN (421)).

Grundsätzlich haben biomechanische Faktoren wie die Belastung des Implantats Einfluß auf die hormonelle Ansprechbarkeit der Knochenzellen. TETSCH konnte bei Untersuchungen unter wechselnder Implantatbelastung aktive, ruhende und resorptive Knochengrenzflächen beobachten.

Durch Druck wird das Knochenwachstum entscheidend beeinflußt. YASUDA und FUKUDA (150) bewiesen 1957 die Polarisierung an elastisch deformierten Knochen (Abb.2.4.-1). In der Kristallphysik ist diese Erscheinung seit 1946 als piezoelektrischer Effekt bekannt (CADY (049)).

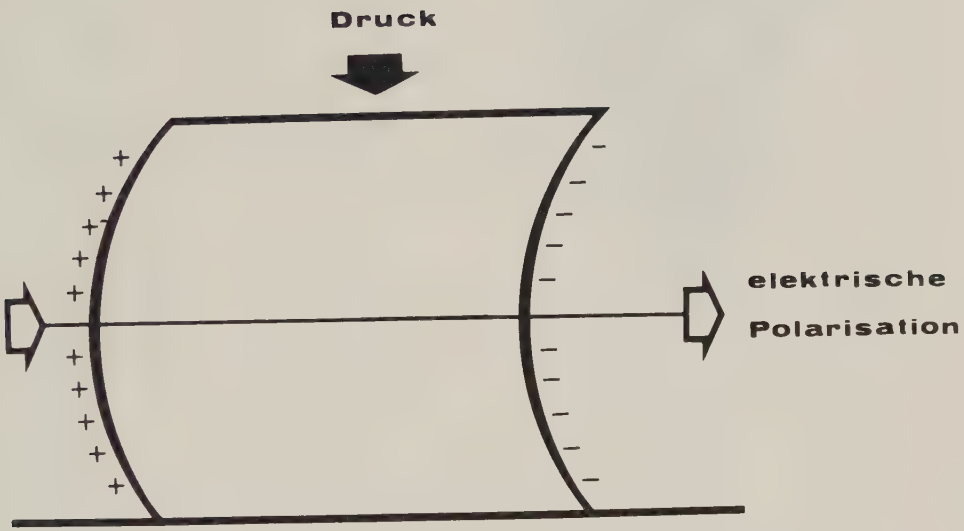

Abb.2.4.-1

Piezoelektrisches Potential am biegebelasteten Knochen.

nach: KRAUS, W. und F. LECHNER (285)
Die Heilung von Pseudarthrosen und Spontanfrakturen durch elektrodynamische Potentiale

Der Effekt spielt besonders dort eine Rolle, wo die primäre Stabilität der Implantate durch eine gewisse Klemmwirkung erzielt werden soll, also besonders bei Extensionsimplantaten. Dabei entstehende konvexe Knochengrenzflächen verhalten sich elektronenpositiv und führen zu Knochenabbau (Abb.2.4.-2). Vorsprünge in der Knochenrinne führen zu Elektronegativität, Quetschung des Knochenvorsprungs und Nekrose des Knochens (Abb.2.4.-3).

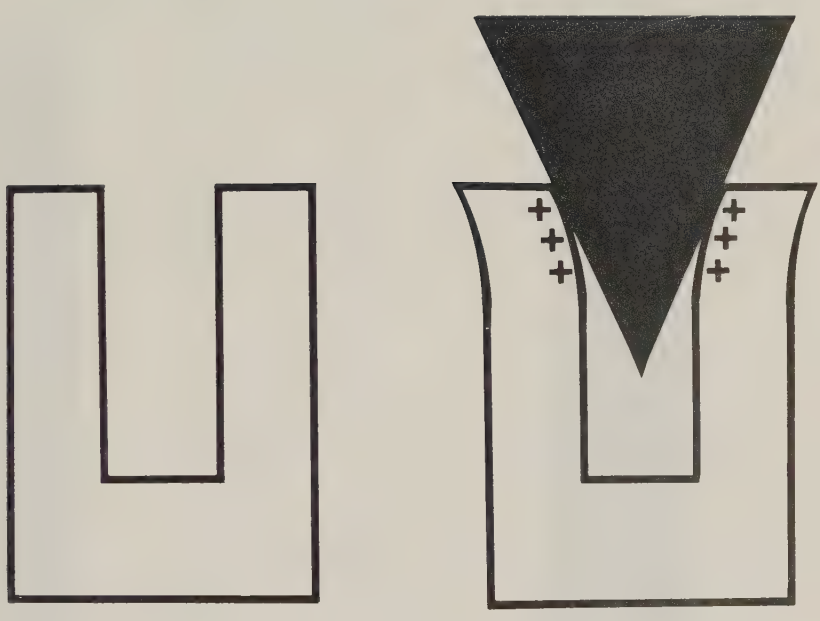

Abb.2.4.-2

Schema der Blatteinkeilung. Spreizung des Alveolarkamms. Elektropositivität im Konvexizitätsbereich der Knochenrinne.

aus: MÜHLEMANN, H.R. (356)

Zur Mikrostruktur der Implantatoberfläche

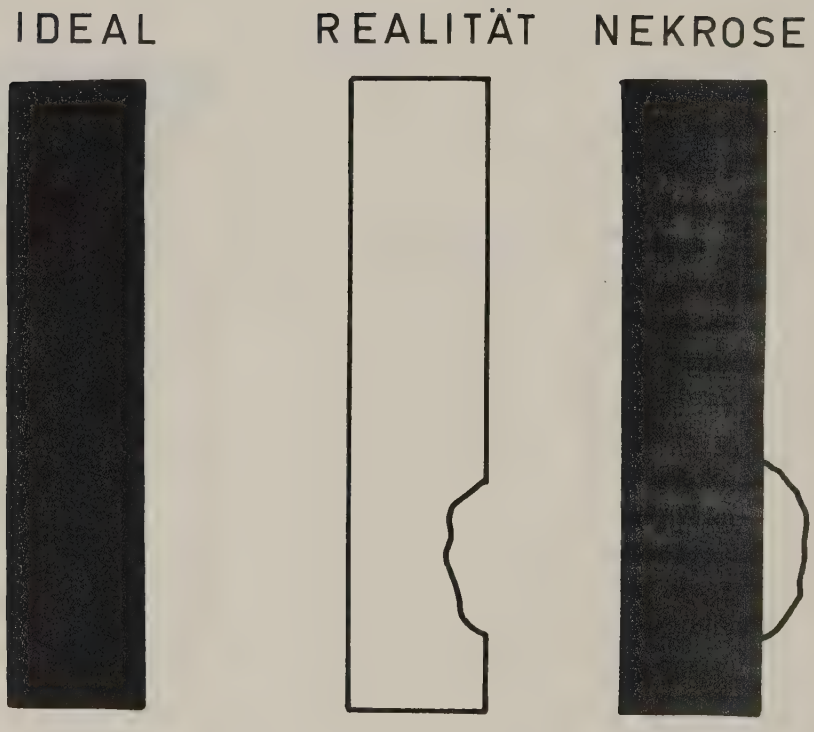

Abb.2.4.-3

Links: Ideale Knochenrinne
Mitte: Vorsprung in der Knochenrinne
Rechts: Quetschung des Knochenvorsprungs und Nekrotisierung mit Granulationsgewebsbildung.

aus: MÜHLEMANN, H.R. (356)
Zur Mikrostruktur der Implantatoberfläche

Unter Ausnutzung des piezoelektrischen Effekts wird versucht, das Knochengewebe durch Elektrostimulation zur schnelleren Regeneration zu bringen (BASSETT et al. (013, 014), HAAS (172), KRAUS und LECHNER (285), LAVINE et al. (305), PETERS et al. (408), SCHMID und FINGER (476), WEIGERT und MÜLLER (555, 556), YASUDA (573)).

SCHMID und FINGER (476) wenden diese Methode in tierexperimentellen Versuchen mit Erfolg bei enossalen Implantaten an.

2.5. Fixierte Gingiva

Erstaunlich wenig Beachtung findet in der Literatur der Einfluß der fixierten Gingiva auf den Erfolg der Implantation. Untersuchungen an der Poliklinik für zahnärztliche Chirurgie der Mainzer Klinik für Zahn-, Mund- und Kieferheilkunde (212) ergeben, daß bei Verlust der fixierten Gingiva der Zug der einstrahlenden Muskulatur für eine Taschenbildung um den Implantatpfeiler verantwortlich ist. Schon bei weniger als 3 mm fixierter Gingiva kann eine Taschenbildung nicht vermieden werden. In diesen Fällen müssen praeprothetisch-chirurgische Maßnahmen zur Verbesserung des gingivalen Zustands vor oder nach einer Implantation getroffen werden. Die klinische Erfahrung hat gezeigt, daß der praeprothetisch-chirurgische Eingriff am besten nach der Implantation erfolgen soll.

2.6. Belastungsverhältnisse

Probleme werfen ebenfalls die Belastungsverhältnisse der Implantate auf. Untersuchungen an subperiostalen Gerüstimplantaten durch KRAFT (282) ergaben, daß der implantatgelagerte Zahnersatz aufgrund fehlender propriorezeptiver Rückkopplung zur Kraftdosierung zwei- bis dreimal höher kaufunktionell zu belasten war als konventioneller prothetischer Zahnersatz. Den Implantaten fehlen die elastisch-nachgiebigen Eigenschaften der Wurzelhaut. Das Lastaufnahmeverhalten der Implantate ist ausschließlich durch die Funktion der Knochengewebe bestimmt.

Die verbleibenden Gewebe des Kausystems, Schleimhaut und Muskulatur, Gingiva propria und Knochengewebe, besitzen eigene Rezeptoren und Regelkreise. Ihre Effektivität und Kontrollmöglichkeit entspricht aber nicht der des natürlichen Zahnes.

Bei Belastung in axialer Richtung sinken Implantate z.B. weniger ein als benachbarte natürliche Zähne in ihre Alveole. Normalerweise wird durch die SHARPEY'schen Fasern eine Druck- in eine Zugbelastung umgewandelt. Blutgefäße, Pressorezeptoren Muskeln, Knochengewebe und Gingiva bilden zusammen einen komplizierten biokybernetischen Apparat. Sie verhindern die Überbelastung des Zahnes und seiner Aufhängung durch einen Kontrollschmerz. Dem Implantat fehlt diese Einrichtung. Auch bei normaler Kaufunktion besteht daher die Gefahr der Überbelastung des

Implantats (MÜHLBRADT (352, 353, 354, LUKAS (332)).

In neuesten Forschungen stellt MÜHLBRADT (354) jedoch fest, daß bei "Tübinger Sofortimplantaten" die Berühr- und Druckschwelle zwei Jahre nach der Implantation sich dem Wert eines korrespondierenden natürlichen Zahnes der Gegenseite nähert. Ein Jahr nach der Implantation betrug dieser Wert noch das 40-fache des Vergleichszahnes.

Ob hier eine nervöse Restitution oder Regeneration der zerstörten sensiblen Rezeptoren vorliegt oder welcher Regelmechanismus für die Erniedrigung von Druck- und Berührschwelle verantwortlich ist, stellt MÜHLBRADT allerdings noch zur Diskussion. Er unterscheidet prinzipiell zwischen der optimalen knöchernen Einheilung ohne Druckempfindlichkeit und der nicht optimalen bindegewebigen Einscheidung des Implantats mit gleichzeitigem Erhalt der Druckempfindlichkeit.

Eine Übertragbarkeit dieser Erkenntnisse auf andere Implantationsformen ist noch nicht erwiesen.

Andere Arbeiten befassen sich ebenfalls mit der Lastaufnahme der periimplantären Gewebe und dem Verhalten der Implantate bei Belastung (KYDD et al. (298), HINTERHOFER und WEPNER (199), OCHSENBEIN et al. (399), RAHN (421), RANDZIO

und FICKER (423)).

2.7. Positive Faktoren

Neben den dargestellten vielfältigen, mit der dentalen Implantation verbundenen Problemen muß als positiver Faktor die gute Durchblutung der Schleimhaut und die sich daraus ergebenden Eigenschaften Erwähnung finden.

2.8. Speichel

Ebenso ist der Speichel an der besonderen Geweberesistenz des oralen Bereiches entscheidend beteiligt:

- Er besitzt keimregulierende Eigenschaften.
- Die Speichelkörperchen besitzen chemotaktische fermentive Eigenschaften zur raschen Phagozytose.
- Im mukösen Speichel vorhandene Glykosidasen sind Virushemmstoffe.
- Speichelmuzine bilden auf der Schleimhaut eine Schutzschicht gegen die aggressive Wirkung der Bakterienhyaluronidase und sind in der Lage, Bakterien mit einer Hüllschicht zu inaktivieren (SCHLANDER und HUSSAREK (473), GOTTSCHALK (159)).

2.9. Immunologie

Über das Problem der immunpathologischen Reaktionslage berichten VAKILZADEH et al. (546). Die spezifi-

schen Lymphozyten bilden wichtige immunologische Grundlagen für immunpathologische Reaktionen in der Mundhöhle.

MACHER (333) beschreibt die Sekretion von Immunglobulinen durch B-Zellen. Dabei entsteht das Sekret Immunglobulin A (Ig A), das verantwortlich für die hohe lokale Immunität der Schleimhäute ist.

2.10. Zahnärztliche Prothetik

Als weiterer positiver Aspekt ist die Entwicklung in der zahnärztlichen Prothetik anzusprechen.

Fehlbelastungen der Implantate durch eine fehlerhafte prothetische Versorgung sind in erster Linie für spätere Komplikationen verantwortlich. Die meisten Implantologen sind sich dahingehend einig, daß die individuelle gelenkbezügliche Registrierung und die einwandfreie Gestaltung der Kauflächen nach gnathologischen Gesichtspunkten ein "Muß" für den erfolgreichen Abschluß einer Implantation darstellt (BEHRMANN (022), BÖTTGER (034, 035), BRINKMANN (042, 050), GERBERT (154), HEINRICH (190), GRAFELMANN (161), JACOBS (220, 221), JAMES (223), KIRSCH (251), METTLER et al. (345), MURATORI (363), SPIESSL (468), WEISKOPF (558), YAMANE (572)).

BRINKMANN (050) weist auf die wichtigsten prothetischen Forderungen bei implantatgelagertem Zahnersatz hin:

2.10.1. Oralhygienische Ansprüche

Festsitzende und abnehmbare Konstruktionen müssen oralhygienischen Ansprüchen genügen, d.h., der peripiläre Raum muß der Mundpflege durch den Patienten und der Kontrolle und Nachuntersuchung durch den Zahnarzt zugängig sein (Abb.2.10.1.-1).

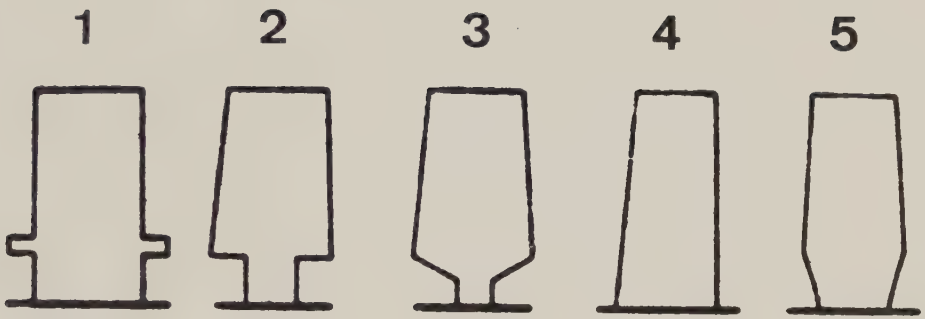

Abb.2.10.1.-1

Formgebungen des Implantatpfostens im zervikalen Bereich unter Beziehung auf die Hygiene in diesem Bereich

1 = schlecht
2 = schlecht
3 = mittelmäßig
4 = mittelmäßig
5 = gut

aus: YAMANE, T. (572)

Grundsätzliches zur Implantologie

2.10.2. Vermeidung ausgeprägter Friktion

Bei allen abnehmbar gestalteten Konstruktionen müssen ausgeprägte Friktionen durch prothetische Hilfsteile vermieden werden.

2.10.3. Keine extrakoronalen Verbindungselemente

Extrakoronale Verbindungselemente am Implantatpfeiler sind kontraindiziert.

2.10.4. Verriegelung oder Verschraubung

Der Verriegelung oder Verschraubung zur Fixierung des abnehmbaren Teils beim implantatgelagerten Ersatz ist der Vorzug zu geben.

2.10.5. Kauflächengestaltung

Die Kauflächen der Implantatkrone und des Brückenkörpers sollten geringgradig unterextendiert gestaltet werden, da der Kaudruck abhängig ist von der aufgewendeten Kaukraft pro Flächeneinheit.

2.10.6. Kronenrand

Der Kronenrandschluß ist wesentlich von der Konstruktion des Implantatpfeilers abhängig. Günstige Ergebnisse werden erzielt, wenn der Pfosten mit einer zervikalen Stufe versehen ist, der Implantathals rund gestaltet und ein gewebefreundliches Material verwendet wird (s.Abb.2.10.1.-1).

2.10.7. Brückenglieder

Bei Brückengliedern soll nur hochglanzpoliertes Material oder Keramik mit dem Zahnfleisch in Berührung kommen.

2.10.8. Epi- oder intramobiler Aufsatz

Von einigen Implantologen wird die Verwendung eines epi- oder intramobilen Aufsatzes beim Implantat gefordert (KIRSCH und KOCH (250, 269), JACOBS (217), NENTWIG (374), RIESS (440), TETSCH (529)).

Diese Implantate (IMZ- und TCP-Implantate) wachsen unbelastet in den Kiefer ein. Nach unterschiedlichen Ruhe- bzw. Einheilungsphasen erhalten sie ihren intramobilen (IMZ) oder epimobilen Aufsatz (TCP).

Dieser dient jeweils zur Aufnahme der Suprastruktur. In beiden Fällen handelt es sich um ein elastisches Kunststofflager, das die physiologische Zahnbeweglichkeit nachahmen soll.

RIESS (440) fordert von dem epimobilen Aufsatz aus dem körperelastischen Kunststoff Polysulfon(R), den er für die TCP-Implantate verwendet:

- Ausgleich von Kieferverwindungen zwischen Kieferknochen und Suprastruktur
- Kompensation der Primärauslenkung

- Imitation der Eigenschwingung des Zahnes
- Milderung der okklusalen Primärinterferenzen
- Möglichkeit der späteren Kupplung zwischen Implantat und Suprastruktur
- Auswechselbarkeit des Kupplungselements infolge Materialermüdung

3. Forderung an ein Implantat

TAYLOR (519) faßte die Anforderungen, die an ein Implantat gestellt werden müssen, folgendermaßen zusammen:

3.1. Allgemeine Forderungen

- Einfache und preiswerte Herstellung
- Einfache Operationstechnik
- Einfaches Instrumentarium
- Minimale Traumatisierung der Gewebe
- Keine Unterbrechung der Blutversorgung
- Leichte Entfernbarkeit

3.2. Forderungen an das Material

- Maximale Gewebefreundlichkeit
- Maximale Korrosionsbeständigkeit (für metallische Implantate)
- Biegungsfestigkeit gegenüber dynamischer Belastung
- Möglichkeit der Sterilisation

- Strahlenundurchlässigkeit für Röntgenkontrollen
- Keine Kanzerogenität

3.3. Forderungen an die Implantatform

- Sofortige Retention nach der Implantation
- Möglichkeit der sekundären Stabilisierung
- Ideales Verhalten gegenüber statischen Belastungen
- Vielseitigkeit
- Vermeidung scharfer Ecken und Kanten
- Gute Verbindung der Einzelteile
- Möglichkeit einfacher Abdrucknahme
- Gute Fixationsmöglichkeit der Suprastruktur

3.4. Forderungen an das Implantatlager

- Genügendes Knochenvolumen
- Kompakte Knochenbeschaffenheit
- Keine Verletzung wichtiger anatomischer Strukturen

3.5. Entwicklung

Kein Implantat oder Implantationsverfahren ist heute in der Lage, alle diese Forderungen gleichermaßen zu erfüllen. Auf der einen Seite stehen langjährige, bereits am Patienten erprobte Methoden und Materialien mit bekannten Vor- und Nachteilen.

Andererseits konnten mit den aufgrund tierexperimenteller Versuche gemachten Verbesserungen auf technischem und materialkundlichem Sektor noch keine mehrjährigen klinischen Erfahrungen gesammelt werden (HEINRICH (187)).

4. Erfolgsaussichten der Implantate

4.1. Statistische Untersuchungen der DGZMK

HAHN (175) wurde 1972 von der Deutschen Gesellschaft für Zahn-, Mund- und Kieferheilkunde damit beauftragt, eine statistische Beurteilung des derzeitigen Standes der Implantologie in der Bundesrepublik Deutschland zu ermitteln. Er verschickte 35.000 Fragebögen an Zahnärzte. Die Auswertung der zurückgesandten Bögen diente ihm als Grundlage für seine Erhebungen.
HAHN (175) meint dazu:

> "Leider geben diese Zahlen....nach meinem sonstigen Eindruck nicht die tatsächlichen Verhältnisse wieder. Dies läßt sich dadurch beweisen, daß mehrere Kollegen, die in Schrift und Wort über große Kontingente von Implantatpatienten verfügen, sich bisher noch nicht an dieser Aktion der DGZMK beteiligt haben. Auch wurde hier von über Tausenden von Implantaten berichtet, die bereits in situ wären, was aber nicht der bisher gemeldeten Zahl entspricht....Es müssen also andere Faktoren sein, die die Beurteilbarkeit dieses Verfahrens verdunkeln..."

Zu recht beklagt HAHN hier die mangelnde Kooperation bei einzelnen Kollegen, denen das persönliche Prestige anscheinend wichtiger ist als wissenschaftliche Objektivität (HAHN (176)).
Nur einige Implantologen haben bisher exakte klinische Untersuchungsergebnisse veröffentlicht oder über statistische Untersuchungen berichtet, unter ihnen BRINKMANN (042, 046), FRENKEL (141), KANTH (239), LHOTSKY (321,322, 323), PEPPMEIER (407), TETSCH (524, 525, 533, 535), KÖLE (270), CRANIN et al. (104), WEISS (564), RICHTER (439), EINFELDT (129), PRUIN (419, 420), HULBERT (206) u.a.

Die Zahl der Publikationen, die sich ohne Darstellung experimenteller Untersuchungsergebnisse unsystematisch und unkritisch mit Fallbeschreibungen und Darstellungen von Implantationsverfahren beschäftigen, überwiegt bei weitem.

TETSCH (533) ermittelte bei enossalen Implantaten bei einer bis zu 5-jährigen Liegedauer eine Komplikationsrate von 20 - 40 %, bei einer Liegedauer von 7 Jahren von annähernd 40 % (524,525).

Bei seinen Untersuchungen konnte er auf ein Patientengut von 500 Personen zurückgreifen. Außerdem ergab die Erhebung eine Abhängigkeit der Komplikationsrate von

- Implantationsverfahren
- Lokalisation
- Indikation
- Prothetische Versorgung
- Operationstechnik und
- Mundhygiene

Mit den ermittelten Werten liegt TETSCH über der Komplikationsrate, die in der Mehrzahl anderer Publikationen anzutreffen ist. Aufgrund der Ausführungen von HAHN (175, 176) scheint dieses Ergebnis nicht zu hoch gegriffen. Außerdem wird in den Untersuchungen von TETSCH der Begriff "Mißerfolg" anhand der Symptomatik genau definiert.
Dieser Definition mußten sich erstmals alle untersuchten Implantationsformen gleichermaßen stellen, so daß die Untersuchungsergebnisse eindeutig vergleichbar waren.

Im folgenden sollen einige Maßnahmen dargestellt werden, die die Erfolgsaussichten der Implantate von 60 % erhöhen könnten.

4.2. Indikation und Kontraindikation

LHOTSKY (324) erstellte eine umfassende Liste der Kontraindikationen, die hier in Überschriften wiedergegeben wird.

4.2.1. Allgemeine Kontraindikationen

Sie betreffen den Organismus bzw. seine für die Implantation entscheidenden Organe. LHOTSKY (324) unterteilt in:

- Knochenkrankheiten
- Blutkrankheiten
- Herz- und Gefäßkrankheiten
- Krankheiten des respiratorischen Systems
- Krankheiten des genito-urinären Systems
- Erkrankungen des endokrinischen Systems
- Krankheiten des gastro-intestinalen Systems
- Leber-, Gallen- und pankreatische Krankheiten
- Muskel- und Venenerkrankungen
- Nervenkrankheiten
- Sucht
- Allergien
- Medikamente

LHOTSKY (324) nimmt dazu noch eine Abstufung innerhalb der Krankheitsbilder vor:

I Totale Kontraindikation
(vor allem bei Knochenkrankheiten)

II Temporäre Kontraindikation
(z.B.akute Infektion der oberen Luftwege)

III Relative Kontraindikation
(z.B. Tbc, Unterernährung)

4.2.2. Lokale Kontraindikationen

Sie werden unterteilt in
- anatomische
- prothetische
- physiologische und
- psychologische Kontraindikationen

LHOTSKY (324) bespricht sie anhand von Beispielen an subperiostalen und enossalen Implantaten.

4.2.3. Literatur

Bei einer strengen Betrachtung der aufgezählten Kontraindikationen wird der Implantologe in der Lage sein, die Komplikationsrate zu senken.

ACKERMANN (002) berichtet von einer wesentlich unkritischeren Haltung gegenüber diesem Problem in den angelsächsischen und südamerikanischen Staaten.

SCHLEGEL (475) weist darauf hin, daß ein schlechter Hygiene-Index eine Kontraindikation darstellt. Vor einem implantologischen Eingriff sei die Mundhöhle konservativ zu versorgen, Okklusions- und Artikulationsstörungen sind vorher auszugleichen.

PRUIN (421)warnt vor Problempatienten wie Naturaposteln, Allergiebesessenen, Zweiflern, Operationsscheuen und Psychopathen.

WEISS (564) berichtet in seiner Nachuntersuchung "Statistique d'implantologie" von seinen Erfahrungen (Tab.4.2.3.-1).

Nr.des Implantats	Kommentar
112	Vorzügliches Teilimplantat, das später von der Patientin abgesetzt wurde, nachdem sie durch eine religiöse Sekte, die jeden Fremdkörper ablehnt, beeinflußt worden war.
120	Psychologisch bedingter Versager
127	ewig dankbarer lyrischer Sänger
127 a	ebenfalls dankbarer Künstler
167	klinischer Totalerfolg, psychologischer Mißerfolg
176	Unverständnis von Seiten der Patientin (beschuldigt mich, ihr Löcher ins Zahnfleisch gesetzt zu haben)

BÖTTGER (034, 035) spricht von einem negativen biologischen Faktor, wobei das Gewebe nicht widerstandsfähig genug ist und der Knochen sich den neuen Gegebenheiten funktionell nicht anpassen kann.

BRINKMANN (044) verweist auf den engen Zusammenhang zwischen dem biologischen Faktor und den prothetischen Maßnahmen für den Erfolg des Implantats. Eine ähnliche Meinung vertreten LHOTSKY (324) und HAKKAK (178).

Die Indikation zur Implantation ist dann gegeben, wenn der Implantatpatient gesund ist oder nur eine temporäre Kontraindikation besteht (BRINKMANN (044), HAKKAK (178), LHOTSKY (324)).
Für diesen Fall gibt BRINKMANN (044) eine Klassifizierung der Implantatsituation an:

Klasse I: Einzelzahnverlust
Hier sieht BRINKMANN (044) die Indikation vorwiegend im frontalen Bereich des Oberkiefers. Im Gegensatz zu anderen Autoren (BÖTTGER (035)) implantiert er nicht nur bei Jugendlichen.

Klasse II: Einseitige oder beidseitige Freiendsättel, vorwiegend im Unterkiefer
Dies ist für BRINKMANN (044) die häufigste und prognostisch günstigste Indikation, weil dabei einer guten Implantationsmöglichkeit eine problematische prothetische Versorgung gegenübersteht.

Klasse III: Brückenersatz mit weiter Spanne (Pfeilervermehrung im reduzierten Restgebiß)
Die Indikation kann aus berufsbedingten Gründen (Sänger, Blasmusiker, Mediensprecher) oder bei starker Abneigung gegen herausnehmbaren Zahnersatz gegeben sein.

Klasse IV: Totaler Zahnverlust
Hier ist wirklich ernsthaft abzuwägen, ob durch konventionelle prothetische Maßnahmen, eventuell durch Unterstützung mit Mitteln der praeprothetischen Chirurgie (BECKER (019)) eine bessere Lösung gefunden werden kann.

Eine Zusammenfassung von Mißerfolgen aus mehreren Statistiken in Abhängigkeit von der Klassifizierung der Implantatsituation gibt BRINKMANN (044) in Abb. 4.2.3.-2

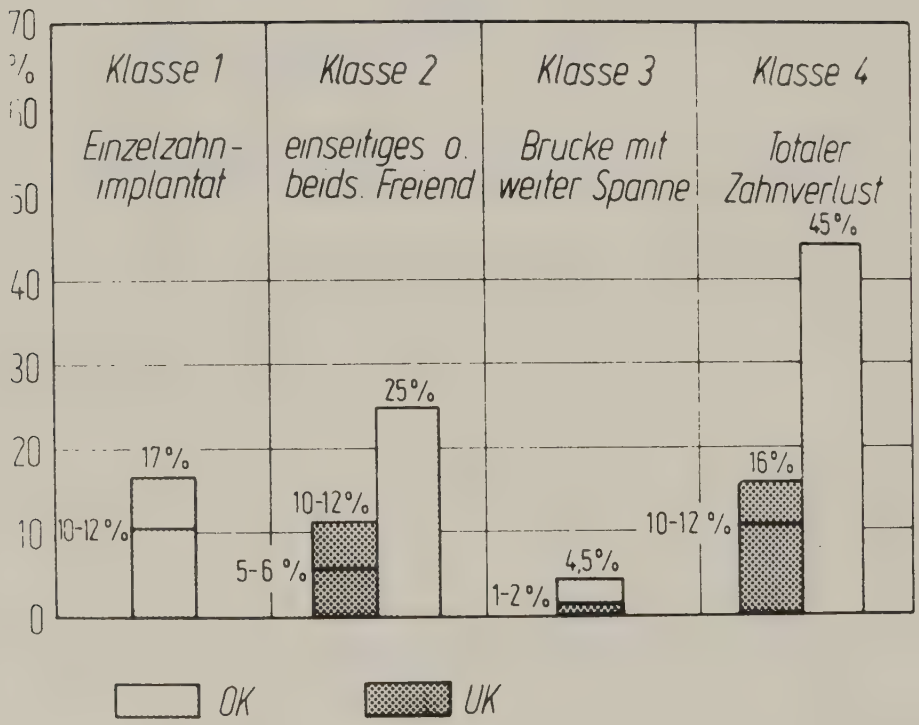

Abb.4.2.3.-2

Zusammenstellung der Mißerfolge aus mehreren Statistiken

Die höheren Prozentzahlen schließen die Mißerfolge der Einarbeitungszeit ein, die niedrigen Zahlen zeigen die mögliche Reduzierung bei Beherrschung des Verfahrens an (Stand : August 1975).

aus: BRINKMANN, E. (044)

Die Indikation zur enossalen Implantation

TETSCH (532) ermittelte bei seinen statistischen Untersuchungen, daß...
....mit zunehmendem Zahnverlust eine höhere Zahl der Mißerfolge auftritt
....Implantate als Einzelpfeiler in sonst voll bezahntem Gebiß deutlich günstigere Erfolgsaussichten besitzen als jene bei verkürzten Zahnreihen oder gar zahnlosem Kiefer.
....mit zunehmender Schwierigkeit der konventionellen prothetischen Versorgung die Komplikationsrate bei Implantaten ebenfalls ansteigt.

4.3. Lokalisation

Die überwiegende Anzahl der Fachvertreter implantiert im Oberkiefer nur ausnahmsweise. Gründe dafür sind die anatomischen Besonderheiten der Kieferhöhlen und Nasenhöhle sowie die Vorzüge des knöchern-kompakten Unterkieferknochens gegenüber dem spongiösen Knochen des Oberkiefers.
Mit der Abhängigkeit des Erfolgs einer Implantation von ihrem Ort befassen sich Arbeiten von RICHTER (439), SPIEKERMANN (467), PEPPMEIER (407), TETSCH (524, 525, 533).

BRINKMANN (044) erstellte ein Diagramm, in dem die für eine Implantation günstigen und ungünstigen oralen Gebiete graphisch dargestellt sind (Abb.4.3.-1).

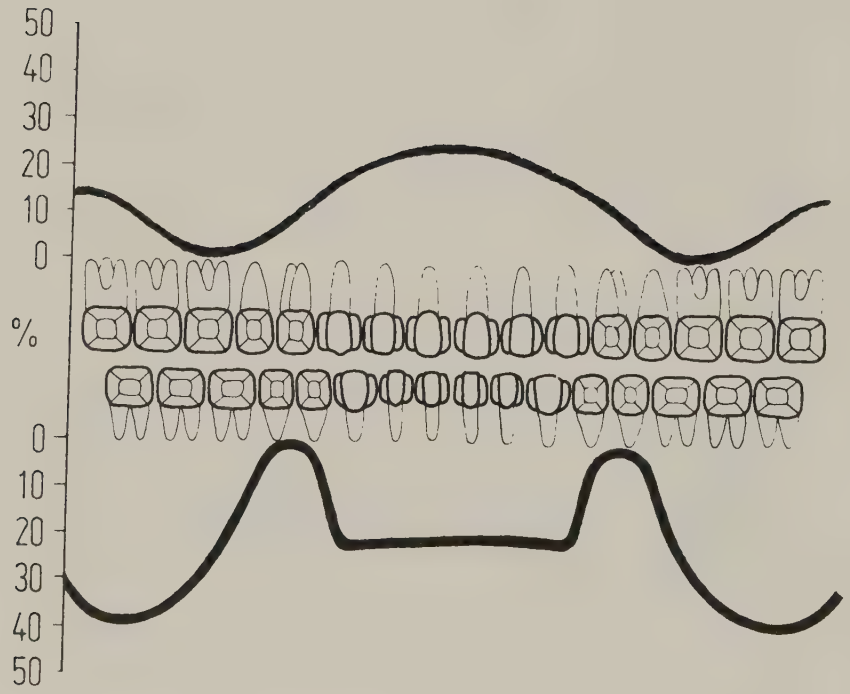

Abb.4.3.-1

Implantationsgebiete und Erfolgswahrscheinlichkeit

aus: BRINKMANN, E. (044)

Die Indikation zur enossalen Implantation

4.4. Operationstechnik

Viele der vorstehend erwähnten Statistiken belegen eine große Mißerfolgsquote bereits im ersten Jahr der Implantation. TETSCH (532) sieht die Ursache dafür hauptsächlich in einer falschen oder fehlerhaften Operationstechnik.
Bei einem operativen Eingriff haben die Hitze und der aufgewandte Druck die gravierendsten Folgen für das knöcherne Gewebe.

LENTRODT und BULL (315, 316) wiesen in tierexperimentellen Untersuchungen nach, daß auch an der Oberfläche des Knochens Schädigungen durch Bohrer und Fräsen auftreten können. Sie sind um so größer, je höher die Umdrehungszahl gewählt wird. Diese Erkenntnis wird durch Ergebnisse anderer Autoren (TETSCH (522), COSTICH (100)) bestätigt.

Bei der Präparation einer Kavität für ein Implantat durch Maschineninstrumente werden diese noch unter die Knochenoberfläche versenkt. Eine Kühlung wird somit äußerst schwierig oder unwirksam. Dabei werden gerade die Knochenbezirke beschädigt, die dem Implantat unmittelbar benachbart und für seine primäre Stabilität entscheidend sind (TETSCH (521), STEINBRINK (505)).

Eine konventionelle Kühlung mittels einer Spritze und physiologischer Kochsalzlösung, wie sie beispielsweise SANDHAUS (452, 453, 454, 455, 456) vornimmt, ist oft nur unzureichend möglich.
Die Folge ist ein Temperaturanstieg bis zu 300 ^{o}C (TETSCH (522)), der Thermonekrosen und eine verzögerte Regeneration des Knochengewebes hervorruft (BÜCHS (053), LENTRODT und BULL (315, 316), TETSCH (522, 536)).
Eine Verhinderung dieser Schäden war mit der Entwicklung innengekühlter Bohrer und Fräsen durch KIRSCHNER et al. (259, 260, 252, 458, 536) gegeben. Die Kühlflüssigkeit ist sterile physiologische Kochsalzlösung. Sie wird durch das Hand- oder Winkelstück in eine zentral durchbohrte Fräse oder einen Bohrer geleitet. Der Austritt der Flüssigkeit erfolgt im Bereich des Arbeitsteiles (Abb.4.4.-1).

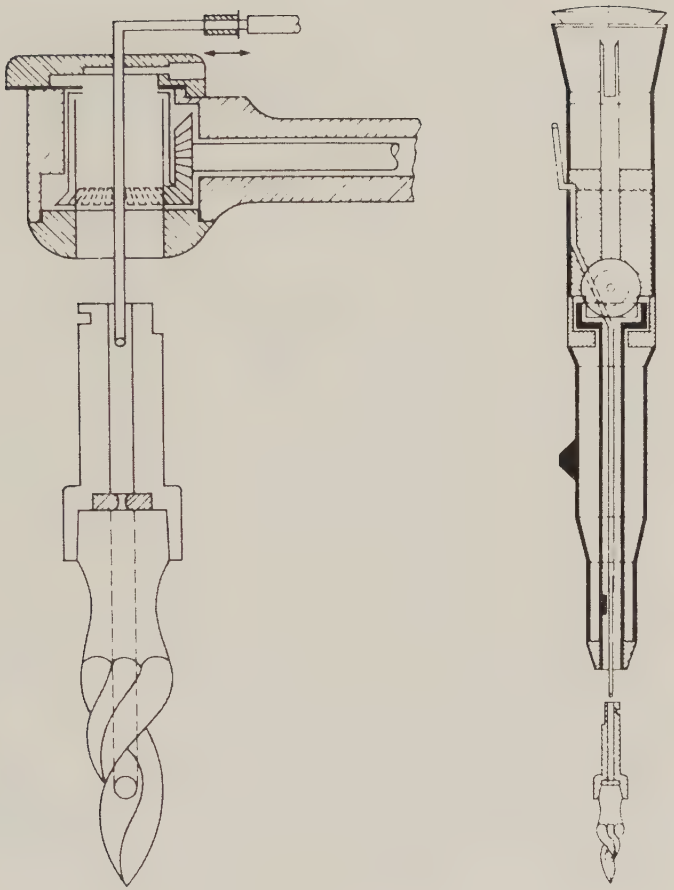

Abb.4.4.-1

Prinzip der Fräsen-Innenkühlung

Links: Winkelstück-Kopf mit Kühlflüssigkeits-Röhrchen, Hohlschaftfräse und Teflon-Schaftdichtung

Rechts: Handstück mit Kühlflüssigkeits-Zuführung in der Antriebsachse

aus: KIRSCHNER, H. et al. (260)

Innengekühlte Bohrer und Fräsen für die Knochenchirurgie in der Zahn-, Mund- und Kieferheilkunde

Dort sorgt die Kochsalzlösung für ausreichende Kühlung und einen gewissen Spüleffekt.

Weiterhin unbefriedigend blieb dieses Verfahren für Extensionsimplantate. Für sie läßt sich mittels Fräsen nur eine sehr inhomogene Knochenrinne präparieren (TETSCH (521), STEINBRINK (505)). Gerade bei Extensionsimplantaten ist das Erreichen einer primären Stabilität von entscheidender Bedeutung für den Erfolg des Implantats. Hier war die Entwicklung innengekühlter Sägeblätter und die Verwendung von Oszillationssägen (TETSCH (523)) ein großer Fortschritt.

STEINBRINK (505) konnte allerdings feststellen, daß nicht nur die Behandlung des Implantatlagers ein Kriterium für die primäre Stabilität ist. Seine Messungen ergaben, daß Fräsen, Sägeblätter und Implantate unterschiedliche, von ihrem angegebenen Normwert abweichende Materialstärken besaßen.

"Blade-vents" von LINKOW besaßen im Schulterbereich eine Toleranz zwischen 1170 und 1400 µm, stabilisierte Klingenimplantate zeigten Abweichungen von 1800 bis 2000 µm, Virokimplantate wiesen Differenzen von 1320 bis 1470 µm auf. Die Erzielung einer primären Stabilität ist bei diesen Werten in Frage gestellt. Für alle enossalen Implantationsverfahren muß daher neben der

Verwendung innengekühlter Bohrer, Fräsen und Sägeblätter ein genormtes Instrumentarium gefordert werden.

4.5. Material

Ein Hauptproblem bei Implantaten war und ist weiterhin die mehr oder weniger bindegewebige Einscheidung des alloplastischen Implantatmaterials. Das Implantat selbst ist für den Organismus ein Fremdkörper. Seine spezifischen und chemischen Eigenschaften bedingen seinen Antigencharakter und führen damit zu Fremdkörperreaktionen unterschiedlichen Ausmaßes. Die damit verbundenen Vorgänge können unter Umständen zum Epitheltiefenwachstum, zur Mobilität und schließlich zum Verlust des Implantats führen. Man spricht in diesem Zusammenhang von einer Distanzosteogenese, weil die Knochenneubildung nicht direkt am Implantat, sondern unter Ausbildung einer bindegeweblichen Membran geschieht.

Erstrebenswert hingegen ist die sog. Kontaktosteogenese, bei der der Knochen sich direkt am Implantatkörper neu bildet. Viele Verfasser wandten sich in ihren Arbeiten dem materialkundlichen Problem und dem Erreichen einer Kontaktosteogenese zu (STRUNZ et al. (517), Abb. 4.5.-1).

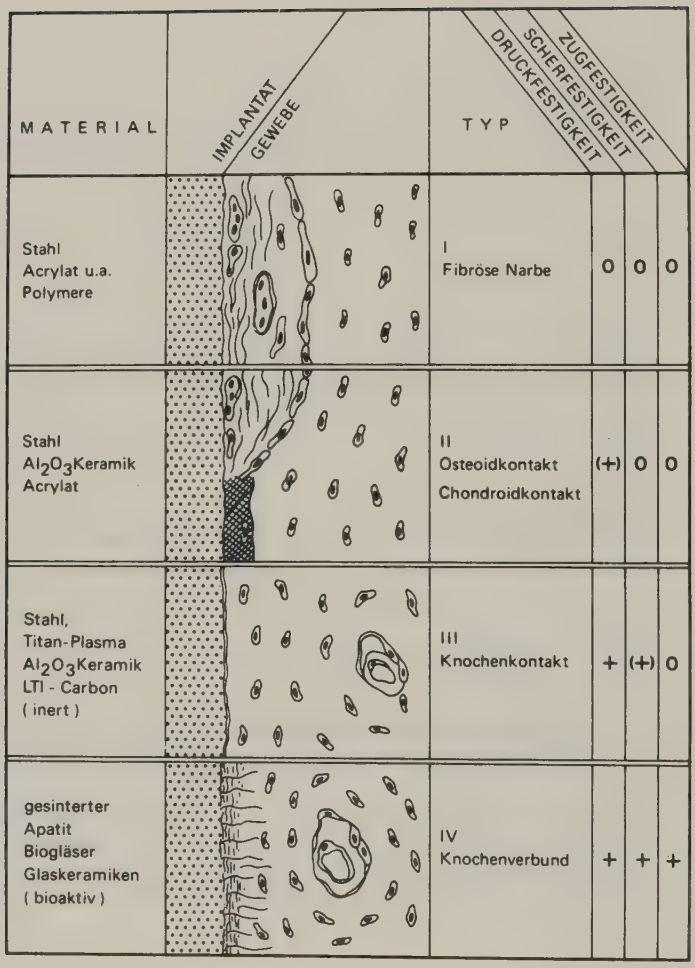

Abb.4.5.-1

Verschiedene Implantatmaterialien und die histomorphologische Zuordnung der Verankerungsmöglichkeiten im Knochen.

aus: STRUNZ, V. et al. (517)

Ergebnisse histologischer Untersuchungen an den Grenzflächen zwischen Knochengewebe und Glaskeramik (Ceravital) mit Apatitstruktur

FRANK und ZITTER (140) fordern für ein Implantatmaterial mechanische Resistenz gegen Bruch und Verwindung, ausreichende Dehnbarkeit, die Möglichkeit zur Sterilisation (HACKENSELLNER (173)), die Beständigkeit des implantierten Werkstoffes und die exakte Kenntnis aller seiner werkstoffkundlichen Eigenschaften.
Unter den Implantatmaterialien unterscheiden JACOBS (217) und NENTWIG (374) vier Gruppen:

4.5.1. Biotolerante Kunststoffe

Kunststoffe werden als Material zur Implantation im oralen Bereich kaum mehr aufgeführt. Ende der 50er Jahre wurde der Einsatz von Kunststoffen zu diesem Zweck ernsthaft diskutiert. OETTEL (400) nimmt dazu Stellung:

> "... Die Kunststoffe sind primär nicht für den Chirurgen gemacht, sondern für ganz andere, technische Zwecke. Die Chirurgen selbst haben - offenbar aus Mangel an geeigneten Substanzen - die Kunststoffe implantiert. Die chemische Industrie ist darüber garnicht immer erfreut gewesen, die Kunststoffe wären darüber fast in Mißkredit gekommen."

Trotzdem beschäftigen sich eine Reihe von Veröffentlichungen mit dem Thema der Kunststoffimplantationen (ARNAUDOW (005, 006, 007, 008), RAUSCHER (424), FEITH (134), BLUTH et al. (026, 027), RINK (442), HAMMER et al. (180), KLAWITTER et al. (261), SCHOENFELD et al. (480), PETERSOHN et al. (409), SVARE

et al. (470), KALLENBERGER et al. (232), CHIRA et al. (097), ZAKI et al. (473), SCHMIDTSEN (478), KELLNER (243, 244,246)).

OETTEL (400) führt die wichtigsten Kunststoffmaterialien auf:

Polyäthylen	- Polythen(R) und Marlex(R)
Polytetrafluoraethylen	- Teflon(R)
Polyacrylnitril	- Orlon(R)
Polymethylmethacrylat	- Plexiglas(R)
Polyester	- Dacron(R)
Polyamide	- Supramid(R), Nylon(R) u.Perlon(R)

4.5.2. Biotolerante metallische Implantatwerkstoffe

Mit der Erlangung materialkundlicher Fähigkeit beginnt der Mensch, sein Wissen zur Schaffung von Waffen, Schmuck, Werkzeugen und zur Wiederherstellung verlorengegangener Funktionen einzusetzen. Von Metallimplantaten berichtet PEPPMEIER (407), daß es bei Etruskern ca. 2500 v.Chr. Einzelzahnimplantate aus Gold gab.

Die heute zu implantologischen Zwecken verwendeten Metalle sind meist Tantal, Titan, Chrom-Cobalt-Molybden- (CroCoMo) und Gold-Platin-Legierungen (Au-Pt).
Die Schädigung der metallischen Implantate wird als Korrosion, die des Lagergewebes als Metallose bezeichnet.

Der Korrosionsvorgang geht in der Regel von der Oberfläche der Implantate aus, die mit den umgebenden Körperflüssigkeiten in Verbindung stehen. Speichel- und Gewebsflüssigkeiten sind aufgrund der reichlich in ihnen gelösten Salze als Elektrolyte anzusehen. MARXKORS (338) spricht deshalb bei metallischen Implantaten von einer "elektrochemischen Korrosion". (Abb.4.5.-2)

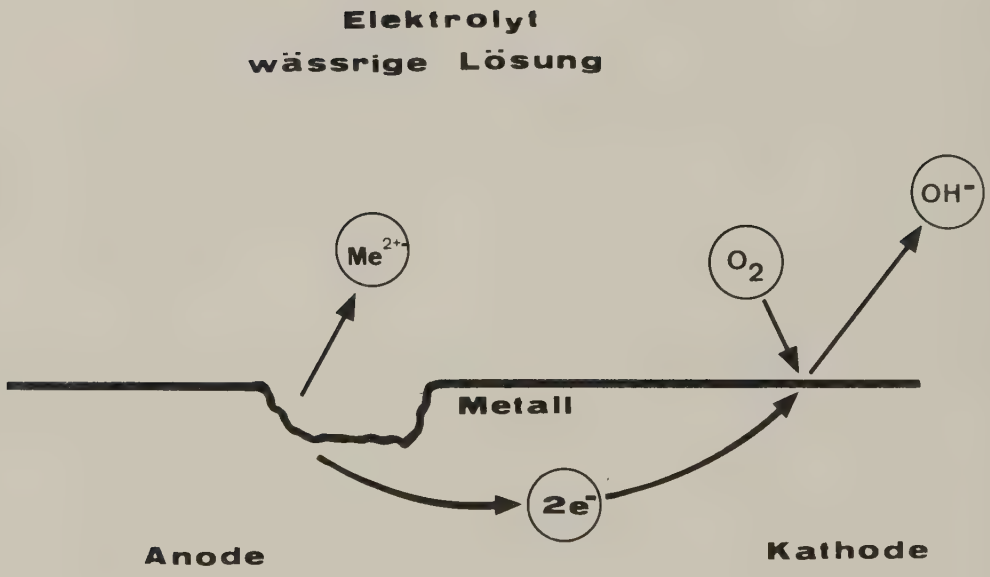

Abb.4.5.-2

Schematische Wirkungsweise der elektrochemischen Korrosion

nach: FRANK, E. und H. ZITTER (140)

Metallische Implantate in der Knochenchirurgie

Einige Metalle besitzen zum Schutz dieser Korrosion die Möglichkeit der "Passivität". Darunter versteht man Ausbildung einer oberflächlichen Schutzschicht, die das Metall von seinem korrodierten Medium abdichtet. Zur Ausbildung dieses Metalloxidfilms wird ein gewisses Angebot an Sauerstoff benötigt, oder, elektrochemisch ausgedrückt, muß ein gewisser Anodenstrom vorhanden sein. Die Ausbildung und Regenerationsfähigkeit dieser Schutzschicht ist bei Tantal, Titan und CroCoMo- Legierungen besonders ausgeprägt. Diese Metalle und Legierungen benötigen für den Passivierungsvorgang und die Aufrechterhaltung der Passivität den wenigsten Sauerstoff bzw. den geringsten Anodenstrom.

Neben der elektrochemischen Korrosion treten bei metallischen Implantaten noch andere Schädigungen auf. Dazu zählen die Ausbildung von Lokalelementen, interkristalline Korrosion, Kontaktkorrosion und Reibungskorrosion. STEGEMANN (504) beschreibt das sog. "Belüftungselement". Wie erwähnt, können oxidhaltige Deckschichten einen Schutz vor Korrosion bieten. Oberflächenpartien des Implantats, die dem Sauerstoff zugänglich sind, werden bedeutend edler und damit besser geschützt als Teile, zu denen der Sauerstoff keinen Zutritt hat. Im Sinne des Belüftungselements sind dabei Teile ein und desselben Werkstoffs unterschiedlicher Sauerstoffkonzentration ausgesetzt. Durch auftretende Potentialdifferenzen

unterliegen sie der Korrosion.

JACOBS (214, 215, 217) wies in diesem Zusammenhang Korrosion an Implantaten aus Tantal und CroCoMo-Legierungen nach einer Liegezeit von einem Jahr nach. Im gleichen Zeitraum war an ebenfalls implantierten Körpern aus Titan und Gold-Platin-Legierungen keinerlei Korrosion festzustellen.

Trotz dieser zum Teil positiven Erfahrungen stellte JACOBS bei allen von ihm implantierten metallischen Alloplasten fest, daß der angrenzende, teilweise neugebildete Knochen gegen die Metalloberfläche mit einer dicken, schwieligen, bindegewebigen Schicht abgegrenzt war.

Außerdem konnte bei diesen Tierversuchen in dieser Schicht das Vorhandensein von entzündlich infiltriertem Granulationsgewebe nachgewiesen werden.

JACOBS vermutete den Metall-Knochen-Kontakt als Verursacher dieser Membranbildung. Er verlangt, daß kein Metall in direktem Kontakt mit dem Knochen tritt.

Die Metallose (= Schädigung des Gewebes durch metallische Fremdkörper) hat folgende Symptome: Beeinträchtigung der Zellaktivität, Vorhanden-

sein gelöster und fester Zerfallsprodukte des Metalls sowie inter- und intrazelluläre Imprägnation der Gewebe.

ZEISLER (575) findet experimentell eine starke Korrosion von metallischen Implantatmaterialien innerhalb der ersten 6 bis 12 Wochen. Danach wird die Korrosion durch die entstandene bindegewebige Kapsel stark gehemmt. Es erfolgt ein je nach Metall unterschiedlich schneller Abtransport aus den Geweben bis zur Einpendelung eines gewissen Standardwertes, der ebenfalls von der Art des Metalles abhängig ist.

Andere Autoren, die sich mit den Problemen der Metallimplantation beschäftigten, sind KALLENBERGER et al. (232), DEGENER et al. (109), WEISS (559), CINI et al. (098), JACOBS et al. (219), UHLIG (544), RITZE (446), RICHARDS et al. (438), SELTZER et al. (460), PILIERO et al. (413), SMITH (464), KELLNER (243, 244, 246) u.a.m.

Korrosion wie Metallose veranlaßten die Forscher, ihre Suche nach günstigeren Implantationsmaterialien fortzusetzen.
Sie sollten vom Organismus nicht wie bei den Metallen unter Ausbildung ihrer negativen Faktoren vom Organismus toleriert, sondern eine höhere Biokompabilität aufweisen und akzeptiert werden.

4.5.3. Biokompatible, bioinerte oder bioinaktive keramische Massen

Hierzu zählen aufbrennkeramische Massen und Aluminiumoxidkeramik.
Die keramischen Werkstoffe verfügen über eine beachtlich hohe Festigkeit und große Körperbeständigkeit. Sie zeichnen sich durch das Fehlen einer Metallose sowie Korrosion- und Resorptionserscheinungen aus (KIRSCHNER (255, 256, 257, 258), JACOBS (218), BÖHM (032), KREMPIEN et al. (287, 288), HEIMKE (185), NEWESELY (375, 376), HAMMER und REED (181), SCHULMANN et al. (488), NIEDERDELLMANN et al. (378, 379), SMITH (464), DÖRRE et al. (120)).

Alle Materialien dieser Gruppe erweisen sich gegenüber der organischen Matrix als weitgehend bioinert und lassen sich in großer Formenvariabilität herstellen.

Nachteile sind lediglich in ihrer schlechten, spanabhebenden Verformbarkeit durch Schleifen und Trennen mit Diamantwerkzeugen zu sehen. Sie ist wie die geringe Biegebruchfestigkeit durch die enorme Härte der Keramik bedingt.

Praktisch für alle Formen der enossalen Implantate findet die Aluminiumoxidkeramik (Al_2O_3) Verwendung, als Schrauben-, Zylinder-, Kegel-, Wurzel-, Anker- und Plattenimplantat.

Stellvertretend seien hier die auto-alloplastischen Zahnreplantationen durch Al_2O_3-Keramik (KIRSCHNER (253, 254)) und das "Tübinger Sofortimplantat" von SCHULTE et al. (491, 492, 493) genannt.

KIRSCHNER et al. (255, 256, 257, 258) sowie JACOBS und KIRSCH (218) berichten von Aufbrennkeramiken in Form von Zylinder- und Blattimplantaten.

Untersuchungen des Battelle-Instituts an porösen Keramikkörpern aus Al_2O_3-Keramik, die bis zu 15 Monaten in Tibiametaphysen von Schäferhunden implantiert wurden, bestätigen die Knochenanlagerungen an die Keramikoberfläche bis auf einen schmalen osteoiden Saum von ca. 1 bis 2 µm. Die hier vorliegende Art der Knochenneubildung bezeichnet man als "Kontaktosteogenese", den Implantatwerkstoff Al_2O_3-Keramik als biokompatibel.

Allen histologischen Befunden gemeinsam ist das Fehlen entzündlichen Infiltrats an den Knochen-Implantat-Grenzen.

4.5.4. Bioaktive (bioreaktive) keramische Massen

- Neben dieser inaktiven Keramik erproben STRUNZ et al. (514, 515, 516) eine neuartige Glaskeramik, CERAVITAL$^{(R)}$.

Dieses Material besitzt eine Apatit-Struktur, die für die Osteogenese einen bioaktiven Reiz darstellt (GREENLEE (164), ISKRAUT (210)). 6 bis 10 Wochen nach der Implantation zeigte sich im histologischen Bild bei Tierexperimenten ein unmittelbarer Knochen-Keramik-Verbund ohne bindegewebige Zwischenschicht.

Schwierigkeiten für die Benutzung als Implantatmaterial zur Aufnahme von Zahnersatz bestehen in den immer noch ungenügenden mechanischen Festigkeitswerten.

- Glaskohleimplantate, ein Abfallprodukt der Raumfahrtindustrie (N.A.S.A. (367)), werden zum größten Teil in den U.S.A. eingesetzt (VOSS et al. (549), GRENOBLE et al. (165, 166, 167, 168), MARKLE et al. (336), MEFFERT (343), STANITSKY und MOONEY (501), v.FRAUENHOFER et al. (548), DUMAS et al. (124), HODOSH et al. (200), STALLARD et al. (500)). Sie bestehen aus phenolischen Harzen, durch deren Verbrennung Kohlenstoffe in mikrokristalliner Form entsteht. Ihre großen Vorteile sind das knochenähnliche Elastizitätsmodul und ein bioaktiver Reiz, der die Knochenregeneration fördert.

  In der Bundesrepublik Deutschland beschäftigten sich JACOBS (217), FRENKEL et al. (142) sowie PREDECKI et al. (416) mit diesem Material.

- Der chemische Aufbau der Calciumphosphatkeramik entspricht ebenfalls weitgehend dem Aufbau der mineralischen Knochenbestandteile. Seine Gewebeverträglichkeit ist abhängig von dem Verhältnis seiner Bestandteile Calciumoxid (CaO) und Phosphat (P_2O_5).

  Je nach Zusammensetzung gibt es:

Monocalciumphosphat	($Ca\ P_2\ O_6$)
Tricalciumphosphat	($Ca_3P_2\ O_6$)
Tetracalciumphosphat	($Ca_4P_2\ O_9$)

In den Untersuchungen des Battelle-Instituts von HEIDE, KÖSTER, LUKAS, KARBE, KRAMER und KÖNIG (241, 273, 274, 275) wird eine optimale Gewebeverträglichkeit und die nicht-toxischen Eigenschaften der gesinterten Tri- und Tetracalciumphosphate festgestellt. TCP bewirkt eine Stimulation des Knochenwachstums in unmittelbarer Nähe der Implantatoberfläche. In den Arbeiten von RIESS, HEIDE, KÖSTER und REINER (441) wird für das Tricalciumphosphat eine Resorbierbarkeit bzw. Abbaubarkeit festgestellt.
Dagegen ist Tetracalciumphosphat nicht oder kaum resorbierbar. Es zeigt im histologischen Bild nur "Anlösungserscheinungen".

Der Nachteil der Calciumphosphate besteht jedoch darin, daß sie nicht dicht zu sintern sind. Sie weisen - ähnlich der Glaskeramik CERAVITAL$^{(R)}$ -

ungenügende mechanische Festigkeitswerte auf.

Zur Kompensierung dieser Mängel werden die Calciumphosphate weiterentwickelt.

Die TCP-Implantate bestehen zur Zeit aus einem Titankern mit gingivalem Gewindeanteil, der mit einem Keramik-Kunststoff-Verbundmaterial beschichtet ist. Verbundstoff ist Polymethylmethacrylat (PMMA), das mit TCP im Verhältnis 50:50 gemischt ist. Die nächste periphere Schicht ist ein sog. "interface" aus TCP und PMMA (75:25). Die dem knöchernen Lagergewebe zugewandte Schicht besteht aus reinem, schnell resorbierbarem TCP (RIESS (440)).

Das Battelle-Institut will eine mechanisch abriebbare, bis zu 80 % mit TCP gesättigte Dünnschicht entwickeln, die dann mit einer 100 %igen TCP-Starterschicht überzogen wird.

Allerdings muß erwähnt werden, daß die Implantate aus TCP ihre Gewebeverträglichkeit nur im Tierversuch unter Beweis gestellt haben. Histologische Untersuchungen der von RIESS (440, 441) an Menschen implantierten TCP-Körper stehen noch aus.

Untersuchungen an der Poliklinik für Chirurgie der Mainzer Klinik für Zahn-, Mund- und Kieferheilkunde von KAISER, WAGNER, TETSCH und KÖSTER (230), die TCP-Keramik zur Defektfüllung nach Zystektomien und Wurzelspitzenresektionen be-

nutzten, konnten die in den Tierversuchen gemachten positiven Erfahrungen nicht bestätigen.

4.6. Oberflächenstruktur

Ab 1972 stellten HULBERT et al. (207) sowie NILLES et al. (380, 381) Versuche mit Metallen poröser Oberfläche an. Sie implantierten Disks und Röhrchen aus Aluminium, Titan und Zinkonium mit glatter und poröser Oberfläche in Muskel- und Bindegewebe von Kaninchen. Histologische Befunde wurden nach 1, 12, 24 und 36 Wochen erstellt. Kurz nach der Implantation auftretende Entzündungen klangen bei porösen Implantaten schneller ab als bei nichtporösen Implantationsmetallen. Nach 6 Monaten ergab die histologische Untersuchung bei den glatten Disks eine bindegewebige Einscheidung aus ca. 15 bis 30 Zellagen (= 100 - 200 µm), die an den Kanten etwa doppelt so dick war. Die Disks mit poröser Oberfläche provozierten eine wesentlich dünnere Kapsel aus nur 4 bis 5 Zellagen. Teilweise war keine Umscheidung und keine entzündliche Infiltration feststellbar.
Für GRISS et al. (169) liegen die Mißerfolge bei glatten Metallimplantaten in den unterschiedlichen mechanischen Eigenschaften von Fremdmaterial und Knochengewebe.

Durch die Diskrepanz zwischen schlechten funktionellen mechanischen Eigenschaften und der

größeren Aufnahmefähigkeit des Knochens gegenüber Schwingungsenergie sollen an der Knochen-Implantat-Grenze Energiespitzen auftreten.

Bei den glatten Metallimplantaten entsteht bei dynamischer Belastung eine abrupte Diskontinuität (WEINSTEIN et al. (557)).
Die Oberflächenporosität schwächt diesen Nachteil ab, indem sie die mechanischen Eigenschaften des Implantats "maskiert" und eine Übergangsschicht bildet (HAHN und PALLICH (174)).

SCHROEDER et al. (485) erreichen diese Oberflächenporosität mit Hilfe einer Titan-Spritzbeschichtung ($Ti-H_2$). Im mikroskopischen Bild entsteht eine poröse Oberfläche. Diese Titan-Plasma-Flame-Spray-Beschichtung ist in der zahnärztlichen Implantologie zur Zeit von entscheidender Bedeutung. Obwohl der Werkstoff Titan nur als biotolerant bezeichnet wird, kann man bei Titanimplantaten mit TiH_2-Oberflächenbeschichtung eine verstärkte periimplantäre Knochenbildungsrate beobachten (sh.Abb.4.5.-1). Das Verfahren soll deshalb kurz beschrieben werden:
Gleichstrom hoher Spannung erzeugt in einer Spritzpistole zwischen Elektrode und Düse einen Lichtbogen. Das inerte Trägergas Argon strömt unter konstanten Flußparametern zusammen mit Wasserstoff als Schutzgas ebenfalls zwischen Elektrode und Düse hindurch. Der Lichtbogen erregt das Gasgemisch und erzeugt dabei

ein Plasma mit Temperaturen bis zu 16.5oo °C. Die Ti-H_2-Pulverpartikel werden in exakter Dosierung in das Plasma eingeleitet, durch die große Hitze der Plasma-"Flamme" plastifiziert, auf die sandbestrahlte Titan-Implantatoberfläche geschleudert und partiell verschweißt.

Bei der histologischen Auswertung seiner Versuche mit Affen stellte SCHROEDER in jedem Fall eine faserig-lamelläre Verbindung des Knochens mit dem Implantat fest.

Wie SCHROEDER erwähnen auch andere Implantologen, daß es bei den uneingeschränkt positiven Eigenschaften der Oberflächenporosität in hohem Maße auf die Größe der Poren ankommt. Große Schwierigkeiten bereitet es, dem Implantat gerade den gewünschten Porendurchmesser aufzuzwingen (STRASSL (509)).

In der Kombination von Metallimplantaten mit ihren guten mechanischen Festigkeitswerten und einer Beschichtung aus Proplast(R), Ceravital(R) oder anderen keramischen Massen sehen einige Autoren einen gangbaren Weg:

- Proplast(R) ist ein Composite aus pyrolytischen Graphitfasern und Polytetrafluoraethylen. Es besitzt eine hohe Oberflächenenergie, die die umgebenden Gewebsflüssigkeiten nicht denaturiert und das Einwachsen von Knochengewebe beschleunigt (PREDECKI et al. (416)).

- STRUNZ et al. (514) berichten über die Beschichtung eines Metallzylinders aus einer CroCoMo-Legierung mit einer 0,2 bis 0,3 mm dicken Emailleschicht, in der Ceravital(R)-Partikel mit einem Durchmesser von 100 bis 200 µm eingepreßt wurden.
- JACOBS und KIRSCH (218) beschichteten Blattimplantate aus einer Gold-Platin-Legierung in ihrem enossalen Anteil mit Porzellan und erzielten günstige Ergebnisse.

GRISS et al. (169) stellten die höhere Biokompabilität von glattem Porzellan gegenüber hochglanzpolierten und glatten Metallen in Versuchen fest. Submikroskopisch wiesen die Porzellanflächen allerdings eine gewisse Porosität auf (MÜHLEMANN (356)). Offenbar bereitet es bei Keramikimplantaten keine Schwierigkeiten, poröse Oberflächen mit gewünschten und definierten Porendurchmessern herzustellen.

SCHULTE (493) berichtet von der Implantation von 95 "Tübinger Sofortimplantaten", die mit Lakunen verschiedenen Durchmessern hergestellt wurden. Dabei erwiesen sich die Implantate mit einem Lakunendurchmesser von 200 µm als weitaus erfolgreicher als der gleichzeitig erprobte Typ mit einem Lakunendurchmesser von 50 µm.

TETSCH, IBING und DÖRDELMANN (119) wiesen eine gering ausgebildete Bindegewebszone bei porösen Keramikimplantaten nach. Untersuchungen mit verschiedensten Materialien und Oberflächenformen wurden von weiteren Autoren erstellt (KARAGIANES et al. (240), KLAWITTER et al. (261, 262, 263), LEMONS und RICHARDSON (312, 313), KAMEL (233), SELTING (459), STEEB und PETZOW (503), BUNTE et al. (093), KENT et al. (247), BAUD (015), SPECTOR et al. (466), PETERSON et al. (409), MOYLE et al. (351)).

MÜHLEMANN (356) faßt diese Versuche dahingehend zusammen, daß er Implantaten mit poröser Oberfläche eine bessere funktionelle Biokompabilität zuschreibt. Die Bildung fibröser Kapseln wird stark erschwert, die enge Verflechtung von Implantat und Knochen durch Hineinwachsen des letzteren gefördert. Dabei entsteht eine Art mechanischer Verzahnung. Die Porosität des Metallimplantats paßt damit dessen mechanisch-dynamische Eigenschaften denen des Knochens an.

4.7. Recallsystem, Dokumentation, Mundhygiene

Für die Lebensdauer der Implantate sind nicht zuletzt die regelmäßigen Kontrolluntersuchungen entscheidend. Als vorbildlich auf diesem Sektor soll hier das Gesamtprojekt "Tübinger Sofortimplantate" von SCHULTE et al. (491, 492, 493) erwähnt werden.

Jeder Patient muß vor der Implantation eine Einverständniserklärung unterschreiben. Hieraus folgender Auszug:

> "...Gleichzeitig wurde ich darüber aufgeklärt, daß ich zu einer Reihe von Nachuntersuchungen bereit sein muß. Hierzu werden mir die Fahrtkosten vom Zentrum für Zahn-, Mund- und Kieferheilkunde der Universität Tübingen erstattet...."

Wie SCHULTE (491) erwähnt, wird und wurde die gesamte, mit der Implantation in Zusammenhang stehende Behandlung einschließlich der prothetischen Versorgung und der Nachkontrollen für den Patienten kostenlos mit Forschungsmitteln des Bundes und des Landes Baden-Württemberg betrieben.

Nachuntersuchungen gehören aber auch dann zur implantologischen Versorgung, wenn der Patient die Fahrtkosten nicht erstattet bekommt. Zu Beginn der Behandlung muß er darauf hingewiesen werden, daß nur regelmäßige und gründliche Nachkontrollen den Fortbestand seines Implantats sichern helfen.

TETSCH (532) fordert eine Einbestellung des Patienten nach Abschluß der prothetischen Versorgung in dreimonatigen Abständen für ein Jahr, darüber hinaus einen Besuch in sechsmonatigen Abständen zur Nachkontrolle. Die Untersuchung erstreckt sich über folgende Punkte:

- Mobilität (Lockerung) des Implantats
  (KÖRBER (272), VOMHOF et al. (547)).
- Parodontale Situation (Taschentiefe).
- Okklusionsprüfung (extraaxiale Belastung, Suprakontakte).

- Exfoliativzytologie (TETSCH und SCHONE (537), SCHUH und KELLNER (487)).
  Hierbei geht man davon aus, daß stabile Implantate im Bereich der Perforationsstelle ein normales Zellbild aufweisen. Das Zytogramm im Bereich gelockerter Implantate zeigt alle entzündlichen Veränderungen des Zellbildes: "Linksverschiebung", Absinken des Keratinisations- und Eosinophilindex (RÖHLING und FLORES DE JACOBY (449)), Zellalteration sowie das Auftreten von Bakterien, Leukozyten, Lymphozyten und Mykosen.

- Sulcusfluidmessung (SFFR)
  Dabei wird die Sulcusfluid-Fließrate (SFFR) von Implantatpfeiler und Kontrollzähnen gemessen. Der Vergleich der Werte gibt Aufschluß über Stabilität und Mobilität des Implantats. Bei klinisch einwandfreien, stabilen Implantaten muß die SFFR von Implantatpfeiler und Kontrollzahn übereinstimmen (SCHAREYKA (471)).

- Berührungsschwelle und Tastsensibilität werden ebenfalls im Rahmen der Nachuntersuchungen der "Tübinger Sofortimplantate" ermittelt. Ihre Feststellung ist schwierig und umfangreich. Das Verhältnis zu einer dadurch zu treffenden klinischen Aussage scheint dazu in keinem Verhältnis zu stehen (MÜHLBRADT et al. (352, 353, 354), s.Kap.2.6.).

- Röntgenaufnahmen, Fotografien
  In jährlichen Abständen angefertigte Röntgenfilme sind unentbehrliche Hilfsmittel für die Dokumentation eines Falles. Sie ermöglichen Aussagen über klinischen Zustand und Verlauf sowie Erfolgsaussichten des Implantats zu treffen. Zweckmäßigerweise sollten die Aufnahmen nach einem Verfahren gemacht werden, das eine Reproduzierbarkeit der Situation garantiert und identische Röntgenaufnahmen liefert.

  Dies kann mit dem XCP-Verfahren (Extension Cone Paralleling)geschehen, bei dem der Konus des Röntgengeräts über einen individuellen Abstandshalter in einer bestimmten Stellung fixiert wird. Das andere Ende des Abstandshalters bildet eine Art Bißschiene aus Autopolymerisat, auf der der Patient jeweils in einer Stellung den Biß fixiert hat. Mit

Hilfe dieser Abstandshalterung sind identische Röntgenaufnahmen nach dem RINN-System möglich.
Wegen der genaueren Darstellung zieht TETSCH (532) Zahnfilme gegenüber den Übersichtsaufnahmen vor.

Zur graphischen Übersicht von Behandlungsergebnissen empfiehlt TETSCH (532) ein Verfahren, das von KAUFMANN für die Darstellung tödlich verlaufender Erkrankungen angegeben wurde. In Abwandlung der Erfordernisse wird es "Implantat-Zeit-Diagramm" genannt (BRINKMANN (046)).
Auf der Abszisse werden die Kalenderjahre und auf einer um 45° gegen die Zeitachse geneigten Zugangsachse die Zeitpunkte der Implantation aufgetragen. Für jedes Verfahren sollte ein unterschiedliches Diagramm erstellt werden.
Jedes Implantat erhält eine Kennlinie (=IKL), deren Ausgangspunkt (=Zeitpunkt der Implantation) auf der Zugangsachse liegt. Der Zeitpunkt des Implantatverlusts ist durch den Abbruch der IKL gekennzeichnet.
Zu einem bestimmten Zeitpunkt erfolgt die Untersuchung der Patienten. Dieser Stichtag wird durch eine Senkrechte auf der Zeitachse dargestellt. Alle Implantate, die zu diesem Zeitpunkt noch in situ sind, werden durch den Schnittpunkt der IKL mit der Stichtagslinie charakterisiert. Auf diese Weise läßt sich schnell eine Übersicht über Mißerfolgsquoten ermitteln. Durch weitere Symbole können auch

partielle Mißerfolge, die noch nicht zu Implantatverlust geführt haben, dokumentiert werden. (Abb.4.7.-1)

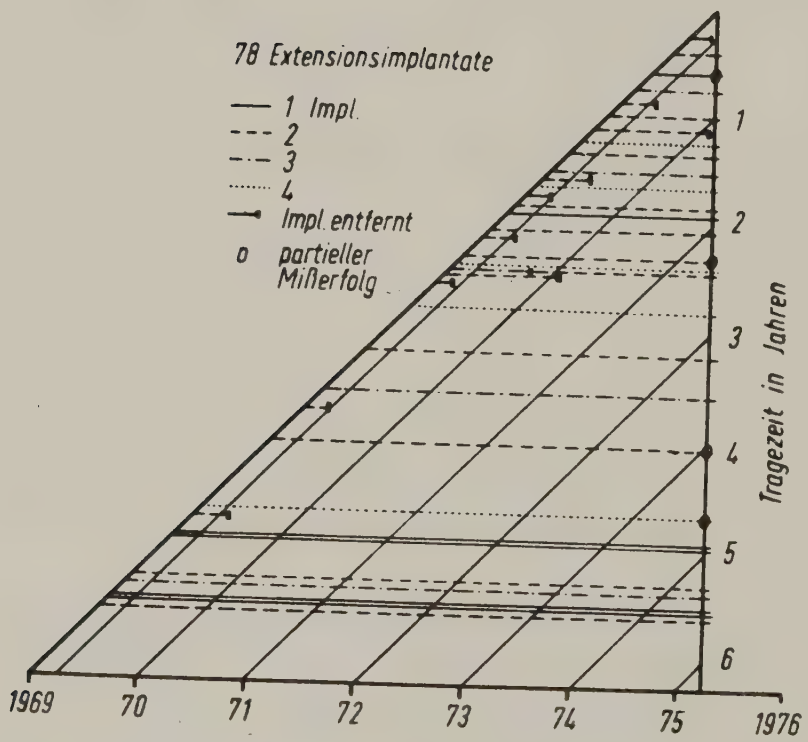

Abb.4.7.-1

Implantat-Zeit-Diagramm nach TETSCH

Mit freundlicher Genehmigung: Prof.Dr.Dr.P. TETSCH

Gerade zu Dokumentationszwecken sind Röntgen-, Fotoaufnahmen und graphische Übersichten ein unbestechliches und objektives Faktum. Daß auch eine Pflicht zur Nachuntersuchung und zum Führen dieser Aufzeichnungen besteht, soll hier einmal nicht aus dem Blickwinkel der Wissenschaftlichkeit gesehen werden. In den ständig zunehmenden Haftpflichtprozessen gegen Ärzte und Zahnärzte spielt die Frage der Beweisbarkeit der vom Kläger vorgetragenen und vom Arzt angeblich verursachten Schäden fast immer eine zentrale Rolle. Den Kern des Problems stellt die Frage nach dem Bestehen und dem Umfang der nicht gesetzlich, sondern nur standesrechtlich (024) geregelten Dokumentationspflicht dar.

Das Gesetz sieht nur in Ausnahmefällen die Führung von Krankenakten zwingend vor (§ 10 Geschlechtskrankheiten G / §§ 32, 36 Strahlenschutz VO).

Erst kürzlich mußte sich das Bundesverfassungsgericht mit Beschluß vom 25.7.1979 (100) unter anderem mit der Dokumentationspflicht befassen. Geprüft wurde, ob verfassungsrechtliche Bedenken bestehen, die Beweislast für ein bestimmtes Vorbringen generell einer Seite aufzubürden
(WASSERBURG (552)).
Bisher wurde die Notwendigkeit der ärztlichen Dokumentationspflicht bestritten. Dem Arzt sei nicht zuzumuten, die jeden Patienten betreffenden Fragen

schriftlich zu fixieren und die zur Behandlung gehörigen Unterlagen zu sammeln und aufzubewahren.

Außerdem seien Krankenunterlagen eine reine Gedächtnisstütze des Arztes, ein von ihm gefertigtes Hilfsmittel, das ihm jederzeit den raschen Überblick über den Verlauf der Krankheit und ihrer Therapie ermöglichen soll. Es sollte keine schriftliche Festlegung der Krankengeschichte sein, die der Arzt vollständig und sorgfältig zu führen verpflichtet wäre (072, 295, DANIELS (108, 384)).

Der BGH hat jetzt in einem Grundsatzurteil diese Auffassung ausdrücklich aufgegeben (091, GRÖMIG (170), 087, 294, 296, 383), weil mit der Ablehnung der Dokumentationspflicht einer überholten ärztlichen Berufsauffassung unangemessen Raum zugestanden werde. Aus dieser nun höchstrichterlich anerkannten Dokumentationspflicht ergeben sich zahlreiche einschneidende Veränderungen im Arztrecht. Der Arzt ist verpflichtet, Krankenunterlagen zu führen und dem Patienten ein Einsichtsrecht in diese Unterlagen zu gewähren. Die sich aus den zitierten Urteilen ergebende Tendenz ist von erheblicher Bedeutung für die bisher nur unbefriedigend gelösten Beweisfragen in Arzthaftungsprozessen. Die prozessuale Situation des klagenden Patienten wird durch die nunmehr weitgehend anerkannte Pflicht

des Arztes zur Führung von Krankenunterlagen und zur Einsichtsgewährung wesentlich verbessert (WASSERBURG (552)).

Für den Erfolg des Implantats ist aber nach Abschluß der prothetischen Versorgung neben den ständigen Recall-Untersuchungen in erster Linie der Patient selbst zuständig. Er muß auf das Verhalten nach der Implantation genauestens hingewiesen werden.

Dabei ist die Mundhygiene von entscheidender Bedeutung. TETSCH (524, 525, 533) stellte in seinen Untersuchungen eine Abhängigkeit von Mißerfolg und Mundhygiene fest.

Für SCHLEGEL (475) ist eine Implantation bei schlechtem Hygiene-Index kontraindiziert.

Daß Implantate höher kaufunktionell belastbar sind, beschrieben KRAFT (282) und MÜHLBRADT sowie LUKAS (355).
Anläßlich des Vortrages von MÜHLBRADT (355) auf der 105. Jahrestagung der DGZMK in Mannheim am 9.11.1979 berichtete SCHULTE als Diskussionsleiter von einem Implantatpatienten, der aufgrund der verminderten Tastsensibilität und der veränderten Belastungsverhältnisse in der Lage war, mit seinem "Tübinger Sofortimplantat" Nüsse zu knacken. Eines Tages "machte dann das Implantat nicht mehr mit" (SCHULTE (355)).
Auch über diese Veränderung seiner stomatognaten Situation ist der Patient unbedingt zu informieren.

5. Implantationsverfahren

5.1. Zahntransplantationen

Es darf angenommen werden, daß es ein uraltes Problem ist, einen herausgekommenen Zahn wieder in sein Fach oder an anderer Stelle im Mund befestigen zu wollen. HEISS (192) gibt in seiner Dissertation von 1975 einen Überblick über die Geschichte der Zahntransplantationen anhand einer Analyse von 79 Veröffentlichungen zwischen 1594 und 1975.

Folgende Begriffe sollen vorab definiert werden:
ESKICI (132) spricht von

- Remplantation (Replantation, Reimplantation) bei traumatisch ausgeschlagenen Zähnen, die in ihre leere Alveole zurückverpflanzt werden, so auch ANDREASEN (003), EHUDIN (125), FERRAND (135), HEITHERSAY (193), INGLE (209), KOLB (277, 278), PIRY (414), SMITH (465), SCHULZ-HOHENHAUS (494), TOHANEANU (540), WILL (569).

- autologer Zahntransplantation, wenn verlorengegangene Zähne durch andere ersetzt werden, wobei Spender und Empfänger immer eine Person sind, wenn verlagerte Zähne an anderer Stelle im Kiefer wieder implantiert werden und wenn wegen der Unmöglichkeit kieferorthopädischer Maßnahmen Lücken durch einen anderen Zahn geschlossen werden. Darüber berichtet auch

BOLTON (038), BRIGGS (040), FRENKEL (143), FUCHS (148), GRASSER (163), JANSON (224), KNOCHE (267), KOLB (277, 278), LOVIUS u. Mitarb. (331), MOSS (349), SLAGSVOLD (463).

- autologen Zahnkeimtransplantationen, wenn beispielsweise zwischen dem 17. und 30. Lebensjahr der Zahnkeim eines 8ers in die leere Alveole eines durch konservative Maßnahmen nicht mehr zu erhaltenden 6ers verpflanzt wird (ESKICI (132), FRIEZ (147)).

- homologen Zahntransplantationen und homologen Zahnkeimtransplantationen unter denselben Voraussetzungen wie bei den autologen Transplantationen mit dem Unterschied, daß Spender und Empfänger nicht dieselbe Person darstellen.

Im letzteren Fall treten natürlich große immunologische Probleme auf (BIRMAN (025)), die ESKICI (132) mit Hilfe von Biokompabilitätsuntersuchungen lösen will. Bisher hat ESKICI nachgewiesene Erfolge besonders bei der fast aussichtslos erscheinenden Zahnkeimtransplantation bei Geschwistern erzielt.

Stellvertretend für die Zahntransplantation soll hier die Technik der Replantation im bleibenden Gebiß beschrieben werden, wie sie meist nach mechanischen Traumen im Frontzahnbereich vorkommt.

TETSCH (527) berichtet über die Beteiligung der Frontzähne an mechanischen Traumen in % (s.Abb.5.1.-1).

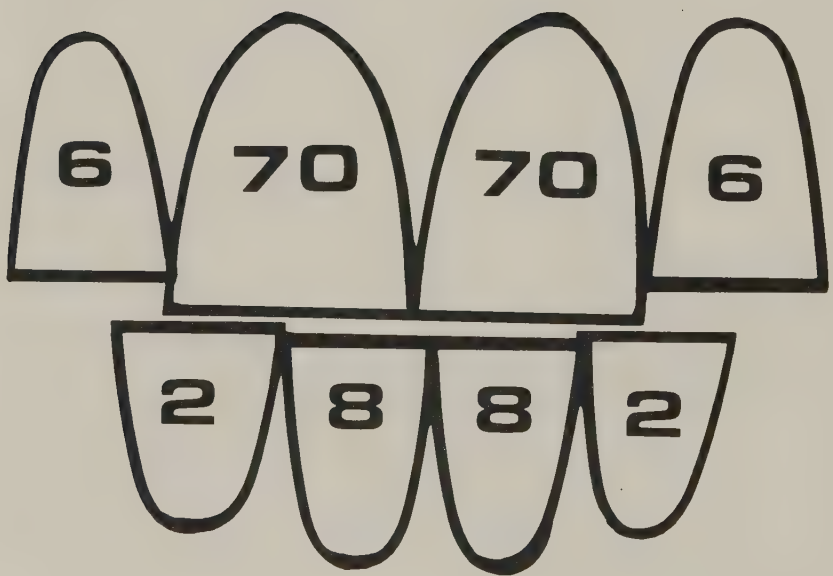

Abb. 5.1.-1

Unterschiedliche Beteiligung der Frontzähne an mechanischen Traumen

Zahlenangaben in %

nach: TETSCH, P. (527)

Über die Replantation von Zähnen

Über die Technik der Replantation schreibt neben BORCHERS (039), HANSEN (183), PLANKO (415), PRUIN (420) und WEPNER (566) auch TETSCH (527):

- Austrocknen verhindern, Erhaltung der Lebensfähigkeit der Wurzelhaut
- Trepanation, Aufbereitung des Wurzelkanals am herausgekommenen Zahn
- Wurzelspitzenresektion und Wurzelfüllung mit genormtem Silberstift
- Replantation
- Schienung für 4 bis 6 Wochen
- Regelmäßige Röntgenkontrolle

Dies entspricht der zur Zeit geltenden Lehrmeinung. Die Erkenntnis, eine Versorgung und Füllung des Nervkanals des zu replantierenden Zahns in Verbindung mit einer Wurzelspitzenresektion vornehmen zu müssen, ließ die Erfolgsaussichten des Verfahrens sprunghaft in die Höhe steigen (PRUIN (420)). ESKICI (132) berichtet allerdings von einigen Replantationen und Transplantationen unter Vitalerhaltung der Pulpa. Auch BROWN (051), KOSNEVIC (280) und THONNER (539) schreiben über die Widerstandsfähigkeit und Regeneration der Pulpa nach Replantation.

Bei statistischen Untersuchungen über die Prognose von Zahntransplantationen ist zu beachten, daß der replantierte Zahn sich im Gegensatz zu alloplastischen Implantationsmaterialien der Resorption unterwerfen muß (NASJLETI u.Mitarb. (368),

SCHMIDT-FLATH (477)). Dementsprechend sieht auch die Langzeitdokumentation von durchgeführten Transplantationen immer in etwa folgendermaßen aus: (s.Abb.5.1.-2, 5.1.-3).

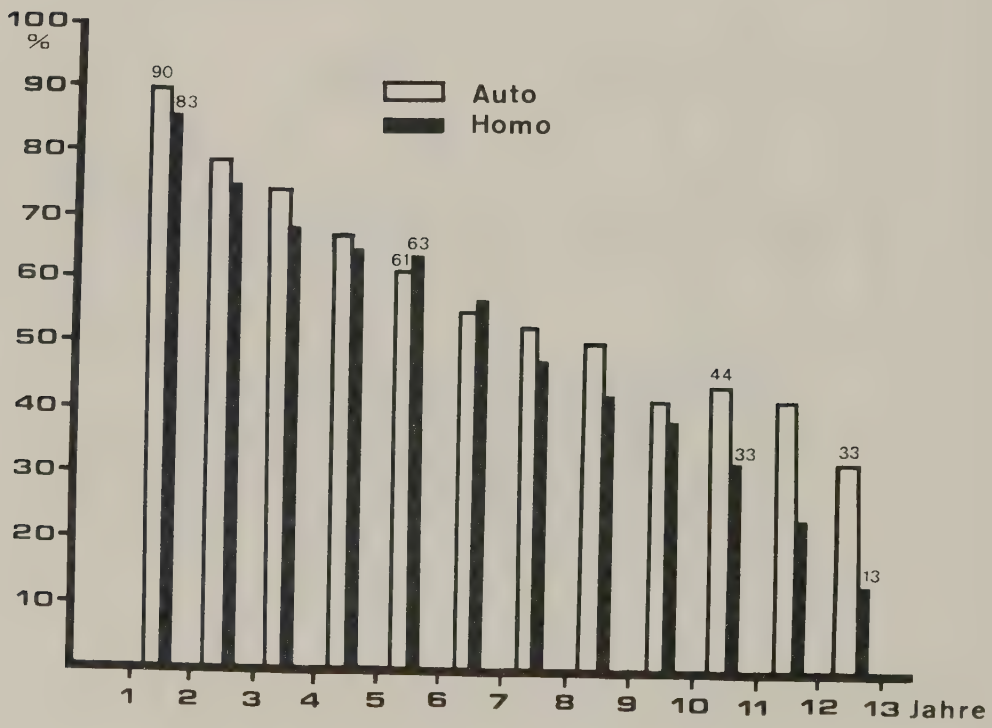

Abb.5.1.-2

Überlebende Auto- und Homotransplantate in Prozent der ausgeführten Transplantationen in postoperativen Perioden bis zu 13 Jahren

nach: HANSEN, J. (183)

Theorie und Praxis der Zahnreplantation

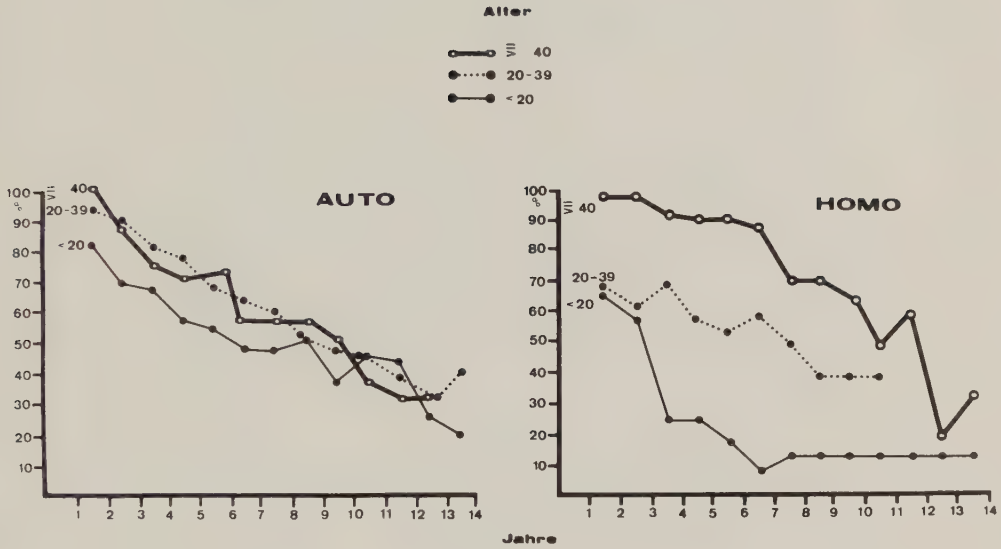

Abb.5.1.-3

Prozente der überlebenden Auto- und Homotransplantate nach dem Alter der Rezipienten aufgezeichnet

nach: HANSEN, J. (183)

Theorie und Praxis der Zahntransplantationen

SEMINA und SPIRESCU (461) berichten über den Versuch, die Resorption des Transplantats durch Metallisierung der Zahnwurzel mittels Elektrophorese zu stoppen.

Über die Indikation der Zahnreplantation und -transplantation werden in der Literatur selten Angaben gemacht. Wenn überhaupt, widersprechen sie einander. Am umfassendsten handeln dieses Problem LECHIEN und ZACHEE (306) in ihrem Artikel "La greffe dentaire et ses indications" ab. Sie unterscheiden zwischen

- traumatischer Indikation
- orthopädischer Indikation
- therapeutischer Indikation
- prothetischer Indikation.

Dabei verstehen es LECHIEN und ZACHEE (306), in ihren Beispielen neben chirurgisch-technischen auch humanitär-soziale Probleme anzusprechen.

Aufgrund der oftmals vorgegebenen Situation eines Frontzahntraumas, in der der Patient mit einem ausgeschlagenen Zahn in der Hand beim Zahnarzt erscheint und diesem nur wenig Zeit bleibt, um ein Absterben der Wurzelhaut zu verhindern, ist an die Aufklärungspflicht naturgemäß eine geringe Anforderung zu stellen.

- Über diagnostische Eingriffe braucht der Zahnarzt nicht aufzuklären.
- Operationsgefahren können nicht auftreten. Die etwaige Verletzung anatomischer Strukturen rührt ursächlich von der vorangegangenen Traumatisierung.
- Zeitlich nach der erfolgten Replantation und Schienung muß über die Erfolgswahrscheinlichkeit aufgeklärt werden, in etwa: Bei der Replantation handelt es sich um einen Versuch, den herausgekommenen Zahn wieder auf natürliche Weise in der leeren Alveole zu befestigen. Die am Zahn extraoral vorgenommene Wurzelbehandlung und -spitzenresektion erhöht die Erfolgswahrscheinlichkeit des Verfahrens.
- Die Erfolgswahrscheinlichkeit ist sehr hoch. Sie beträgt ca. 90 % im ersten Jahr. Auch bei gelungener Replantation fällt die Zahnwurzel der Resorption anheim und muß nach einiger Zeit wieder entfernt werden.
- Bei Eintritt dieses Falles wird die dabei entstehende Lücke in der Regel ohne Schwierigkeiten prothetisch versorgt werden können.
- Alternativlösungen brauchen vor der Replantation nicht angeboten werden.
- Die Schienung des replantierten Zahns mit Autopolymerisat muß ca. 4 bis 6 Wochen in situ bleiben und wird nach diesem Zeitraum vom Zahnarzt entfernt. Daran anschließend muß der Patient zu regelmäßigen klinischen und röntgenologischen Nachkontrollen bereit sein, damit die

Resorption der Zahnwurzel überwacht und er selbst rechtzeitig auf die endgültige prothetische Versorgung vorbereitet wird.
- Das Verfahren der Zahnreplantation ist abrechenbar; dem Patienten entstehen dabei keine Kosten.

5.2. Transdentale Fixation

(transkanaläre Fixation, transkanaläre Verschraubung, transradikuläre Fixation, intradentale Stiftimplantation, endodontische Stabilisierung u.a.m.)

Bereits 1934 beschrieb ABEL (001) die Befestigung transplantierter Zähne mittels Wiplaschrauben. Andere, oft unterschiedliche Methoden zur Fixation gelockerter oder transplantierter Zähne wurden von anderen Autoren publiziert, so zum Beispiel ACKERMANN (002), DIETZ (114, 115, 116, 117, 118), EHRMANN (126), FERRIER (136), FRANK (139), GÖDDE (157), HAKKAK (178), HINDES (195, 197), JUDY und WEISS (225), KOMARI (279), LEDERMANN (309), LENTRODT u.Mitarb. (317), MORSE (348), MÜNCH (361), ORLAY (403, 404), PICTON (412), PRUIN (418, 420), PEPPMEIER (407), STAEGEMANN (497, 498), TETSCH (528) und WIRZ (570).

Dabei handelt es sich um ein Verfahren, bei dem ein Metallstift durch den Wurzelkanal bis in den Knochen getrieben wird (s.Abb.5.2.-1)

Abb. 5.2.-1
Röntgenbild einer transdentalen Fixation
Mit freundlicher Genehmigung: Prof.Dr.Dr.P.TETSCH

Es kommt dann zu einer apikalwärts gerichteten Drehpunktverlagerung des Zahnes und somit zu einer Stabilisierung (s.Abb.5.2.-2).

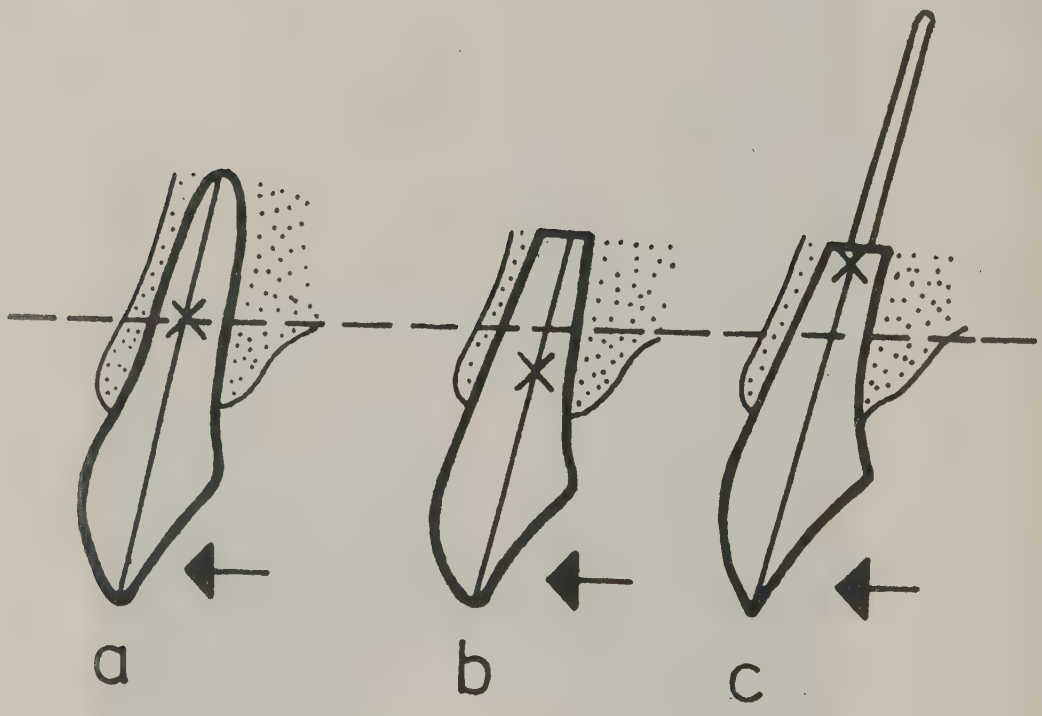

Abb.5.2.-2

Drehpunktverlagerung eines Zahnes (a) nach Wurzelspitzenresektion (b) und transdentale Fixation (c)

Mit freundlicher Genehmigung: Prof.Dr.Dr.P.TETSCH

Zur Indikation der transdentalen Fixation schreiben LENTRODT, SCHMIDT und BULL (317) sowie TETSCH (528) übereinstimmend:

- Umfangreiche periapikale entzündliche Veränderungen und Zysten, die zu einer erheblichen Zerstörung des Zahnhalteapparats geführt haben, wenn noch genügend Knochensubstanz zur Verankerung des Implantats vorhanden ist.
- Bei Zahnfrakturen im mittleren Wurzelbereich.
- Bei Replantation luxierter Zähne.
- Bei marginalen Parodontopathien an einzelnen Zähnen mit fortgeschrittener Zerstörung des knöchernen Zahnfachs.
- Bei Zähnen, die als Brückenpfeiler dienen sollen, deren Parodontium jedoch einer derartigen Belastung nicht mehr gewachsen ist.

In der Bundesrepublik Deutschland werden hauptsächlich zwei Verfahren verbreitet angewandt:

- Die Methode nach PRUIN
  (ausführlich beschrieben bei PEPPMEIER (407) und PRUIN (420)).
  Dabei wird in Verbindung mit einer Apektomie (Wurzelspitzenresektion) der Wurzelkanal aufbereitet und ein genormter Fixationsstift mit Hilfe eines Fingerschlüssels durch den Wurzelkanal im Knochen verankert. Die Befestigung erfolgt durch ein Wurzelfüllmaterial, das mit einer Einmal-Spritze von

koronal unter Druck entlang den spiraligen Windungen des Fixationsstiftes gepreßt wird, bis ein Überschuß im Gebiet der Wurzelspitzenresektion auftritt. Nach TETSCH (527) gelingt bei dieser Methode nur selten eine optimale Füllung.

- Die Methode nach WIRZ
(ausführlich beschrieben bei WIRZ (570) und PEPPMEIER (407), mit Abwandlungen)
WIRZ, ein Schüler DOLDERs, wendet diese Methode hauptsächlich im Bereich der Zähne 33 und 43 an. Sie ist als eine Weiterentwicklung der Stegprothetik nach DOLDER gedacht. Den beiden unteren Eckzahnwurzeln soll dadurch genügend Stabilität zur Aufnahme eines Stegs gegeben werden. WIRZ beschreibt dieses Verfahren nach Vitalexstirpation ohne Wurzelspitzenresektion.
Diese Art der Stabilisierung parodontal geschädigter Zähne läßt sich jedoch mit Zustimmung von WIRZ für den implantologisch Erfahrenen auch auf andere Fälle übertragen. TETSCH (528) wendet die Methode nach WIRZ stets nur in Verbindung mit einer Wurzelspitzenresektion an. Er befürchtet sonst ernste Konsequenzen aufgrund der anatomischen Gegebenheiten besonders im Oberkiefer-Frontzahnbereich.
Die Technik der Transfixationsmethode nach WIRZ gliedert sich in zwei Sitzungen mit sechs Phasen. Sie ist, so der Verfasser (570), "ein-

fach in der Durchführung
und...kann...bei kleinem Zeitaufwand durchgeführt werden..."

PEPPMEIER (407) folgte bei seinen Untersuchungen zunächst streng der WIRZschen Methode, ging dann aber dazu über, die Behandlung in einer Sitzung durchzuführen:

- Beschleifen des Stumpfes
- Vitalexstirpation
- Aufbereiten und Erweitern des Kanals, Vorbohren der Spongiosa, Saugspülungen nach Vorschrift.
- Trocknen des Kanals mit um MILLER-Nadeln gewickelte Gingipak(R)-Watte, Einrotieren einer kleinen Menge Endomethasone(R), Einführen des Implantats mit etwas langsam härtendem Phosphatzement. Beim Einschrauben des Implantats tritt höchstens eine unbedeutende Menge Endomethasone(R) über den Apex hinaus, die vom Organismus reaktionslos vertragen wird. In Verbindung mit einer Wurzelspitzenresektion tritt dieses Problem garnicht erst auf. Der Zement stellt eine innige Verbindung zwischen Implantat und Zahn her. Endomethasone(R) verschließt den Spalt am Apex. Es folgt eine Isolierung des Implantats durch eine Füllung.
- Anschließend Gingivektomie, eventuell Nachversorgung.
- Nach 14 Tagen erfolgt die Abdrucknahme mit Hydrokolloidmassen oder einem Kupferring-Stiftabdruck zur weiteren prothetischen Versorgung.

WIRZ (570) beschreibt die Vorteile seiner Methode anhand einer Zeichnung (s.Abb.5.2.-3).

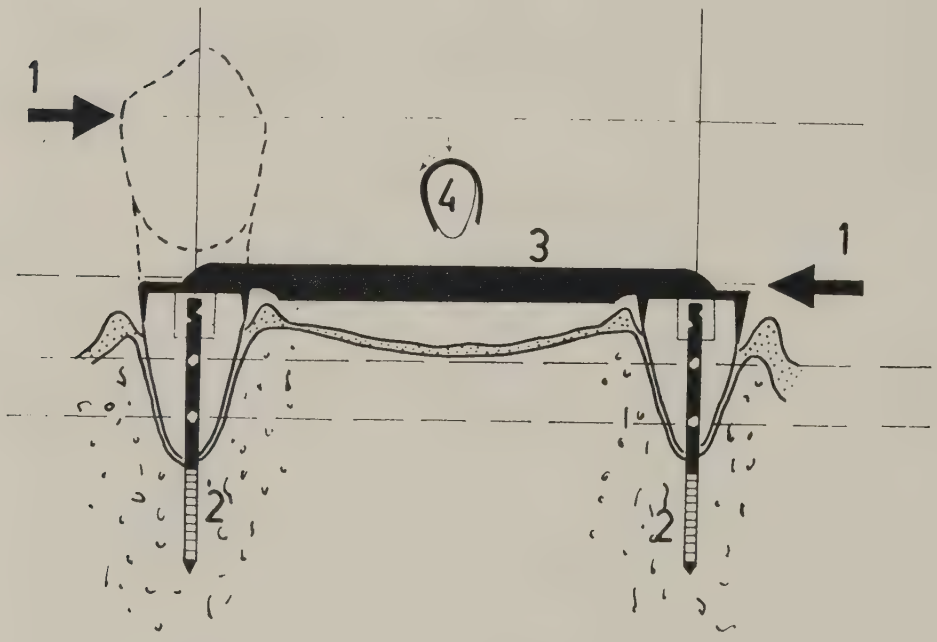

Abb.5.2.-3

Transfixierte Pfeilerzähne(3-3) in Kombination mit der Steg-Gelenkprothese im Unterkiefer

1 = Günstiges Hebelverhältnis durch Kürzung der Krone der Pfeiler
2 = Innere Schienung durch die transkanalären Schraubenimplantate
3 = Äußere Schienung durch das Steggerüst
4 = Schonung der geschienten Pfeilerzähne durch die Dynamik des Steg-Gelenkmechanismus

aus: WIRZ, J. (570)

Die transkanaläre Verschraubung von Pfeilerzähnen im Unterkiefer

Langzeituntersuchungen liegen für diese Implantationsform vor. ORLAY (403) berichtet über die Befestigung von über 900 gelockerten Zähnen mit endodontischen Implantaten. Er errechnete seine Mißerfolgsquote von 17 % über einen fünfjährigen Zeitraum hinweg, während STAEGEMANN (497, 498) auf eine Verlustrate von 9,4 % kommt, wobei er allerdings nur totale Mißerfolge auflistet. PEPPMEIER (407) ermittelte bei seinen Untersuchungen einen Wert von 24, 1 %.
Über die Versuche, einen Transfixationsstift aus Titan mit einer Titan-Spritzbeschichtung zu versehen und damit die Biokompabilität und die Erfolgsaussichten des Verfahrens zu erhöhen, berichtet KIRSCH (249).

Interessant ist in diesem Zusammenhang die Statistik von TETSCH und ESSER (534), nach der aufgrund graphischer Darstellung erkenntlich wird, daß alle Mißerfolge innerhalb eines dreimonatigen Zeitraums nach der Implantation auftraten. Implantate, die diese Schwelle überwanden, heilten komplikationslos ein.

Die transdentale Fixation ist die letzte Rettung vor einem drohenden Zahnverlust. Der Behandler ist bemüht, einen festen Halt für eine prothetische Versorgung zu erreichen.
Die Aufklärung des Patienten vor einer transdentalen Fixation erstreckt sich über folgende Punkte:

- Diagnostische Untersuchungen.
- Lokalanästhesie und Zwischenfallsquote.
- Bei den Operationsgefahren ist zunächst die Wurzelbehandlung und ihre möglichen Komplikationen (z.B.Bruch der Wurzelinstrumente) zu nennen. Die eigentliche Operationsgefahr ist

gering, wenn die Methode in der Regio interforaminalis des Unterkiefers auf die Zähne 33 und 43 beschränkt bleibt, wie von WIRZ vorgesehen. Bei Ausweitung des Verfahrens auf andere Zähne ist die mögliche Verletzung anatomischer Strukturen zu bedenken und dem Patienten mitzuteilen.
Bei der Behandlung ohne Wurzelspitzenresektion muß auf die Gefahr des Überpressens von Wurzelfüllmaterial aufmerksam gemacht werden. Andernfalls ist der Patient in groben Zügen über den Vorgang der Wurzelspitzenresektion zu unterrichten.

- Der etwaige Eintritt eines Mißerfolgs ist in den ersten drei Monaten nach Implantation zu erwarten. Der Versuch, den betreffenden Zahn zu erhalten, ist gescheitert. Die Traumatisierung der Gewebe ist gering, wenn nicht bereits während der Implantation anatomische Strukturen verletzt werden. Es kann sich eine sofortige prothetische Versorgung anschließen, wie sie auch im Falle eines Verzichts auf einen solchen Rettungsversuch notwendig gewesen wäre.
- Trotz der relativ einfachen Methodik scheinen die Mißerfolgsquoten recht hoch. Dies besonders unter dem Aspekt, daß die ektodermale Integrität der Mundhöhle gewahrt bleibt. Oftmals wird dieses Verfahren allerdings bei parodontal derart insuffizienten Zähnen angewandt, so daß die Entzündung durch das Parodontium eintritt und den Verlust des Implantats hervorruft.

- Alternativlösungen sind nur in der alloautoplastischen Zahnreplantation nach KIRSCHNER (allerdings unter anderer Indikationsstellung) und einer sofortigen prothetischen Endversorgung zu sehen.
- Aufklärung über die Mundhygiene, das Verhalten nach der Operation, die endgültige prothetische Versorgung und die Kostenfrage schließen sich an die Implantation an.

5.3. Auto-alloplastische Zahnreplantation nach KIRSCHNER

KIRSCHNER (258, 255, 256) inaugurierte eine Kombination zwischen den beiden vorab beschriebenen Methoden. Nach seinen Untersuchungen über die Biokompabilität der Aluminiumoxidkeramik (Al_2O_3), die die Gewebefreundlichkeit dieses Implantatwerkstoffes bestätigten, versuchten KIRSCHNER u.Mitarb. ab 1972 die Implantation funktionell belasteter Keramikimplantate.
Dabei kam es zu sowohl histologisch als auch funktionell unbefriedigenden Ergebnissen. KIRSCHNER (254) gibt für seine 56 zylinderförmigen Keramikimplantate eine Mißerfolgsquote von 80 bis 90 % an. Weil er die Biokompabilität der Al_2O_3-Keramik eindeutig belegt hat, verspricht er sich von anderen Implantationsformen, beispielsweise "Blades" nach FRENKEL, Schrauben nach SANDHAUS oder IMZ-Implantaten nach KOCH und KIRSCH, hergestellt aus Al_2O_3-Keramik, mehr als von seinen Implantaten.

Den eigentlichen Weg der enossalen Implantation hat KIRSCHNER mittlerweile verlassen und propagiert das Verfahren der auto-alloplastischen Zahnreplantation mit partieller Al_2O_3-Wurzel.

Das Verfahren ist in Abb.5.3.-1 beschrieben:

1
Das marginale Weichgewebe wird vorsichtig vom Zahn gelöst. Zahn behutsam extrahieren in Leitungs- und/oder Terminalanaesthesie (Anaesthetikum mit mäßig vasokonstriktorisch wirkender Komponente).

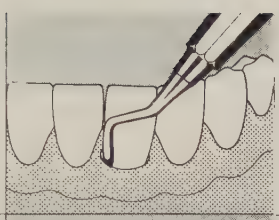

2
Patient läßt nach der Extraktion den Mund leicht geöffnet (keine Aufbeißtupfer einbringen).

3
Zahn bleibt in der Zange während der Aufbereitung außerhalb der Mundhöhle. Der folgende Aufbereitungsvorgang braucht erfahrungsgemäß nicht länger als 12–15 Min. zu dauern. Die Wurzelhaut muß in dieser Zeit besonders sorgfältig mit physiologischer NaCl-Lösung befeuchtet werden. Mechanische sowie chemische Irritation der Wurzelhaut ist unbedingt zu vermeiden.

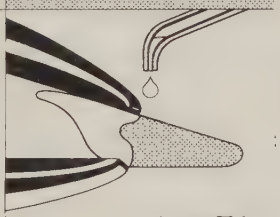

4
Abtrennen des apikalen Wurzelabschnitts mit der Trennscheibe (ggf. bis zu 50 Prozent der Gesamtwurzellänge) unter ständiger Kühlung.

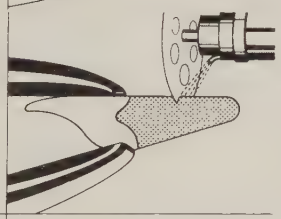

5
Wurzelkanal (von retrograd) freihand mit zylindrischem Innenkühlbohrer aufbereiten (evtl. mit kleinerem Innenkühlbohrer vorbohren).
Je nach Umfang des Wurzelkanalquerschnittes wird die entsprechende Größe der BIOLOX®-Wurzel ausgewählt.

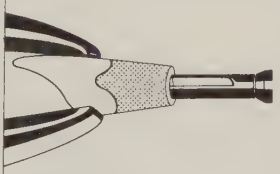

6
Weit aufbereiteten Wurzelkanal vorsichtig trocknen (nicht mit Luftbläser! Sondern mit gewickelter Gaze oder sterilisiertem Pfeifenreiniger). Während dieser Phase Wurzelhaut durch Beträufeln mit physiologischer NaCl-Lösung feucht halten.
Die BIOLOX®-Wurzel einpassen und unter Kühlung mit Diamantscheibe auf gewünschte Länge kürzen.

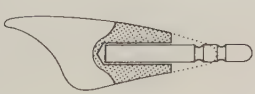

7
Wurzelkanal vorsichtig mit schnellhärtendem Phosphatzement füllen (keinen Zement auf die vitale Wurzelhaut bringen!), BIOLOX®-Wurzel einsetzen und bis zum Härtungsbeginn des Zementes manuell fixieren. Zementüberschuß exakt entfernen!

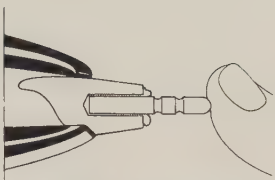

8
Alveole, den Erfordernissen entsprechend, mit zweitem Innenkühlbohrer freihand vertiefen.
Zahn replantieren; evtl. für Fixierung bzw. Schienung sorgen.
Die volle Belastbarkeit (funktionelle Inanspruchnahme) des kombiniert auto-alloplastisch replantierten Zahnes muß nach ca. 3 Wochen möglich sein.

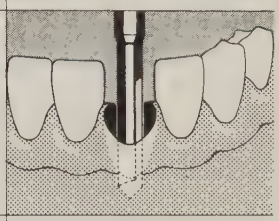

9
Zusätzliche Variante.
Ist der Kronenanteil des Zahnes so stark zerstört, daß ein Metallaufbau erforderlich wird, kann die BIOLOX®-Wurzel in voller Länge belassen werden und nach entsprechender Bohrung bis in den Kronenanteil durchgeschoben werden.

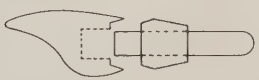

Abb.5.3.-1

Operatives Vorgehen bei der auto-alloplastischen Replantationsmethode nach KIRSCHNER

Mit freundlicher Genehmigung:

Dr.E.DÖRRE, Feldmühle AG

Nach der Implantation schließt sich eine Schienung durch Autopolymerisat an (254), obwohl KIRSCHNER an anderer Stelle ausführt, daß der replantierte Zahn in der Regel von Anfang an eine so hohe Stabilität aufweist, daß sich eine Schienung erübrigt (253).

Die Erfolgsquote seines Verfahrens gibt KIRSCHNER mit 88 bis 90 % an. Er definiert einen Erfolg als reaktionslose und problemlose Einheilung des Implantats.

Zur Indikation führt KIRSCHNER aus:
- Frontzahntraumen bei Jugendlichen als definitiver Behandlungsplan für ca. 15 Jahre.
- Mehrwurzelige Zähne nach Wurzelbehandlung im Seitenzahnbereich.
- Ergänzung zur Wurzelspitzenresektion, deren Erfolgsquote von 75 bis 80 % geringer scheint als die des auto-alloplastichen Replantationsverfahrens.

Ebenfalls nimmt KIRSCHNER zu Kontraindikationen und Problemen Stellung:
- Das Verfahren dient nicht zum Entfernen abgebrochener Wurzelinstrumente.
- Kieferorthopädische Behandlung sollte dosiert möglich sein. Erfahrungen darüber liegen jedoch nicht vor.
- Bei osteolytischen Prozessen und radikulären Zysten sollte zunächst eine gründliche Curettage

der Alveolenwand erfolgen.
- Bei größeren Zysten tendiert KIRSCHNER zur Radikalsanierung, einer PARTSCH-II-Operation.
- Kleinere Zysten (Ø<1cm) sollten durch das Durchbohren des Zystenlumens ausgeschaltet werden.

Über die Vorteile des Verfahrens berichtet KIRSCHNER:
- Eine Abrechnung durch den Zahnarzt kann ohne Schwierigkeiten über Extraktion, Lokalanästhesie, Wurzelbehandlung, Wurzelfüllung, Wurzelspitzenresektion und Replantation erfolgen.
- Durch konsequente Verwendung der von ihm entwickelten innengekühlten Bohrer und Fräsen schafft KIRSCHNER die Voraussetzung für eine fortschrittliche und gewebeschonende Operationstechnik. Nur diese Instrumente sind in dem Grundausstattungs- und Nachbestellprogramm enthalten, das von der Firma Feldmühle AG zu diesem Verfahren angeboten wird (s.Abb.5.3.-2).

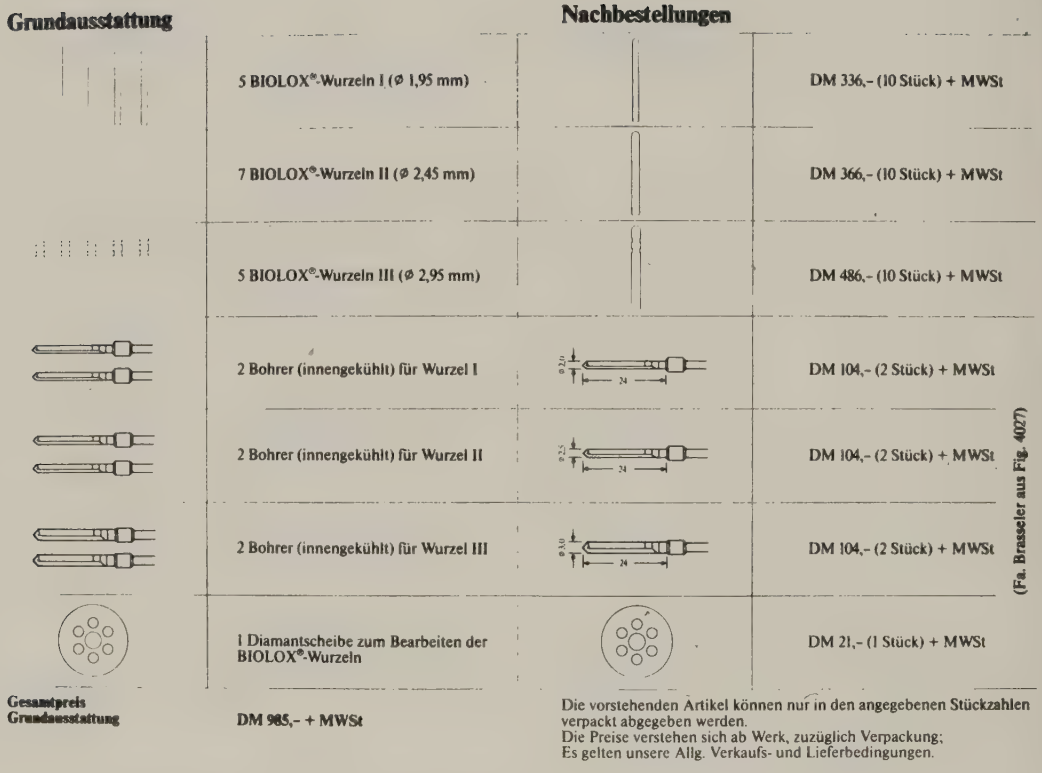

Abb.5.3.-2

Grundausstattung für die kombinierte auto-allo-plastische Zahnreplantation mit partieller Al_2O_3-Wurzel nach KIRSCHNER

Mit freundlicher Genehmigung: Dr.E.DÖRRE, Feldmühle AG

- Der operative Aufwand scheint geringer oder zumindest vergleichbar mit dem einer Wurzelspitzenresektion - die Erfolgsquote ist anscheinend höher.
- Das Verfahren ist nicht zeitintensiv. Die Überlebensdauer der Wurzelhaut beträgt außerhalb der Alveole ca. 40 Minuten. Innerhalb dieser Zeit muß der Zahn replantiert werden. Selbst für mehrwurzelige Zähne veranschlagt KIRSCHNER eine Operationsdauer von höchstens 10 Minuten.
- Gekühlt wir dabei mit autosteriler physiologischer Kochsalzlösung, KIRSCHNER empfiehlt jedoch auch Wasser, wenn die durchschnittlich zulässige Trinkwasserkeimzahl nicht überschritten wird.

Vor Anwendung der auto-alloplastischen Replantationsmethode mit partieller Al_2O_3-Wurzel muß der Patient vom Zahnarzt über folgende Punkte aufgeklärt werden:

- KIRSCHNER (253) nimmt diese Operation nur am "gesunden Patienten" vor. Über diagnostische Eingriffe ist in jedem Fall aufzuklären.
- Lokalanästhesie und Zwischenfallsquote.
- Der Patient kann anhand der gezeigten Darstellungen (s.Abb.5.3.-1) mit Leichtigkeit einen groben Überblick über den Operationsverlauf erhalten. Die Verletzung anatomischer Strukturen ist aufgrund der Geringfügigkeit des Eingriffs nicht sehr wahrscheinlich. Wie bereits darge-

stellt, verlangt die Rechtsprechung aber auch hier lückenlose Aufklärung des Patienten über die Umstände, die bei der Extraktion eines Zahnes und der Vertiefung der Alveole auftreten können.

- Die Erfolgswahrscheinlichkeit des Verfahrens ist hoch und liegt laut Verfasser bei 88 bis 90 %. Eine derart gute Quote ist unter anderem bedingt durch die konsequente Benutzung innengekühlter Instrumente, die ein gewebeschonendes operatives Vorgehen ermöglichen, und durch die Verwendung von Aluminiumoxid-Keramik mit ihrer erwiesen überragenden Biokompabilität als Implantatwerkstoff. Langzeituntersuchungen zur Bestätigung der Quote von 88 bis 90 % stehen allerdings noch aus.
- Bei Eintritt des Mißerfolgs ist die Traumatisierung der Gewebe als äußerst gering zu bezeichnen. Der Zahn und seine partielle Al_2O_3-Wurzel werden sich ohne Schwierigkeiten entfernen lassen. Wie im Falle der transdentalen Fixation steht einer anschließenden prothetischen Versorgung nichts im Wege.
- Je nach konkretem Fall und Indikationstellung sind Alternativlösungen in der transdentalen Fixation, einer Wurzelspitzenresektion oder einer konventionellen prothetischen Versorgung zu sehen.
- Weiterhin muß der Patient über die eventuelle Schienung des Zahns, seinem Verhalten nach der

Operation und die regelmäßigen Nachkontrollen aufgeklärt werden.
- Aufklärung über die Kostenfrage gem. § 611 BGB.

5.4. Magnetimplantate

Eine weitere Möglichkeit der geschlossenen Implantation stellt die Magnetimplantation dar.
Wegen der erforderlichen Größe der Magnete (4 mm x 6 mm x 20 mm bei MOSSDORF (250)) und der strukturellen Voraussetzungen kann die Implantation nur im Unterkiefer erfolgen. Die Unterkiefer-Kompakta ist im Gegensatz zu dem spongiösen Knochen des Oberkiefers in der Lage, die Magnete aufzunehmen. Die Indikation ist deshalb beschränkt auf den zahnlosen Unterkiefer mit insuffizientem Prothesenhalt.

Die ersten Autoren, die sich mit der Magnetimplantation beschäftigten, waren BEHRMANN und EGAN (020, 021, 022) sowie TOTO u.Mitarb. (542). In Deutschland waren es MOSSDORF (350), BEECK und GABKA (151), die Versuche in dieser Richtung anstellten.
Die Technik der Implantation ist einfach. Die Magnete werden in eine gefräste Knochenrinne gelegt und mit Weichteilgewebe gedeckt (TETSCH (530)). Zur Frage der Dauer der Einheilung und dem Zeitpunkt der ersten Belastung finden sich im Schrifttum unterschiedliche Angaben.

Ein großes Problem der Magnetimplantation war die Suche nach nichtrostenden Werkstoffen. Eine Vergoldung der Magnete erwies sich als ebenso erfolg-

los wie die Umkleidung mit gewebefreundlichen Kunststoffen oder die Verwendung von Metallnetzen, die kurzfristig "in Mode" kamen, als als man ein Wandern der implantierten Magnete befürchtete.
GABKA (151) berichtet von Versuchen mit Messingdraht, V_2A-Stahl und mit Gold überzogenen Ferromagneten, die letztlich alle erfolgslos blieben.

BEHRMANN (020) stellt fest, daß rostfreier Stahl, Vitallium, Tantal, Polymethylmethacrylat (PMMA) und Polyäthylen vom Knochengewebe toleriert werden und zur Einheilung gelangen. Er versuchte, seine Magnete entweder aus einem dieser Materialien herzustellen oder sie damit zu umkleiden.

SITZMANN (462) wollte die Gewebeverträglichkeit der von ihm verwendeten Magnete durch Einbettung in Kunstharz erhöhen. Dieses Verfahren hatte sich bei Implantaten in anderen medizinischen Bereichen, beispielsweise bei Herzschrittmachern, bewährt.
SITZMANN (462) gibt die Haltekräfte der Magnete mit 125 p bis 300 p an. Höhere Kräfte führen nach Ansicht aller Implantologen, die mit der Magnetimplantation vertraut sind, zu Drucknekrosen.
Die durchschnittliche Kraft der perioralen, teilweise abhebelnd wirkenden Muskulatur wird aber von FUHR (149) mit Werten von mehr als 1000 p angegeben.

Allein aus der Gegenüberstellung dieser Werte ergibt sich die Fragwürdigkeit dieses Verfahrens.
Wenn zum anderen der Unterkiefer-Knochen derart

dimensioniert sein muß, um Magnete aufnehmen zu können, wird man in der Regel mit Hilfe der praeprothetischen Chirurgie einen verbesserten Prothesenhalt erreichen können.

Aufgrund der angeführten Fakten gehört dieses Verfahren der Vergangenheit an.

5.5. Submucöse Implantate

Hierbei handelt es sich um das Einfügen von Druckknöpfen (sog. "insert snaps") in die Mundschleimhaut des unbezahnten Kiefers. Durch die an der Prothese befestigten Gegenstücke soll ein besserer Prothesenhalt gewährleistet werden. Der Begründer dieser Methode ist nicht mehr genau feststellbar. Mehrere Autoren erheben Anspruch auf die Inauguration. Die technische Ausführung dieser Implantationsmethode beschreiben WEISS (560, 561, 563), LEW (320), CRANIN (101) und HAKKAK (178):

- Anfertigen einer herkömmlichen Prothese.
- Unter leichter örtlicher Betäubung werden Vitalliumknöpfe mit Hilfe eines Skalpells in die Schleimhaut eingefügt. Dabei bleiben die runden Seiten in der Schleimhaut stekken.
- Die Flachseiten der Knöpfe werden mit Methylenblau betupft, um ihre Lage auf der Gaumenseite der Prothese zu markieren.
- Die Vertiefung zur Aufnahme der Flachseiten werden in die Prothese gebohrt.

- Die Vertiefungen werden mit Schnellpolymerisat aufgefüllt und die Prothese in den Mund gesetzt (s.Abb.5.5.-1)

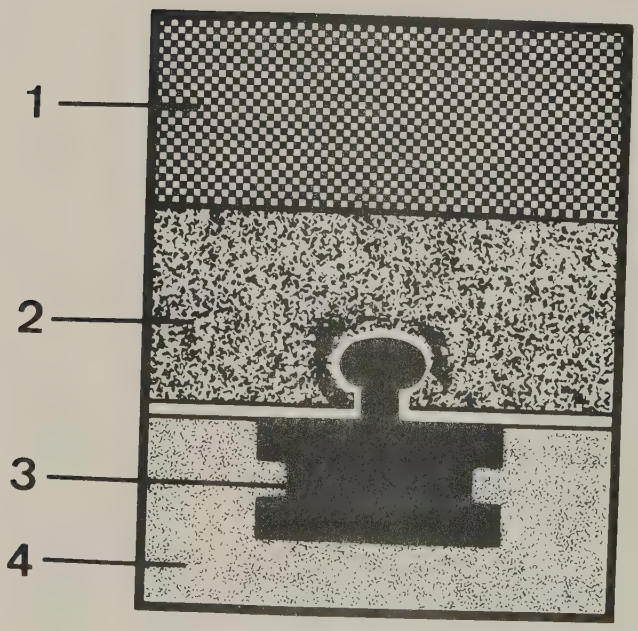

Abb.5.5.-1

Schematische Darstellung eines submukösen Implantats

1 = knöcherner Oberkiefer
2 = Mukosa des Oberkiefers
3 = "insert snap", Kopfteil in Mukosa implantiert
4 = Prothesenbasis mit Druckknopf-Gegenstück

- Damit sich die Schleimhautvertiefungen epithelialisieren können, muß der Patient seine Prothese mindestens zwei Wochen im Mund behalten. WEISS (560, 561, 563) sieht hierin besonders ein oralhygienisches Problem und empfiehlt über diesen Zeitraum eine antibiotische Abdeckung.
- Zum Verriegeln der Prothese während dieser 14 Tage beschreibt LINKOW die seitliche Befestigung mit selbstbohrenden SCIALOM-Nadeln, die nach diesem Zeitraum wieder entfernt werden. Einen ähnlichen Effekt hätte auch eine peralveoläre Drahtnaht.

Die Indikation sieht WEISS in:
- Einem Kiefer, der in Hinsicht auf das Zahnfleischprofil keinerlei Halt bietet,
- der Unmöglichkeit einer subperiostalen oder enossalen Implantation, wenn nicht genügend Knochenmasse vorhanden oder die Beschaffenheit des Knochens schlecht ist,
- pekuniäre Gründe.

Kontraindikationen sind nach WEISS:
- Eine zu dünne Schleimhaut,
- zu scharfe Zahnfleischwülste.

Die Vorteile einer solchen Implantation liegen auf der Hand:
- Sie erfordert keinen großen Eingriff.
- Da der Eingriff auf die Mukosa beschränkt ist,

sind auch im Falle eines Mißlingens kaum Folgeerscheinungen zu befürchten.

Folgende Fakten müssen aber ebenso erwähnt werden:

- Statistisches Material über Anzahl und Mißerfolgsquote der submukösen Implantate sind aus der internationalen Literatur nicht ersichtlich.
- In der neueren implantologischen Literatur wird dieses Verfahren nur noch am Rande erwähnt.
- Da WEISS pekuniäre Gründe als Indikation für die submuköse Implantation angibt, taucht immerhin der Verdacht auf, hierbei könne es sich um eine "Implantation 2. Klasse" handeln. M.E. sollte die Indikationsstellung auf die Unmöglichkeit in der Anwendung erfolgreicher Implantationsverfahren beschränkt werden. Jeder Patient hat das Recht auf eine ihm zustehende bestmögliche ärztliche und zahnärztliche Versorgung.

Die Aufklärungspflicht des Zahnarztes vor Beginn einer submukösen Implantation erstreckt sich demnach auf folgende Punkte:

- Diagnostische Eingriffe.
- Lokalanästhesie und Zwischenfallsquote.
- Operationshergang in groben Zügen. Die mögliche Verletzung anatomischer Strukturen ist dabei praktisch ausgeschlossen. Trotzdem muß der

Patient über die im Implantationsgebiet verlaufenden Nerven- und Gefäßstämme (beispielsweise Nervus palatinus und Arteria palatina major) Bescheid wissen und auf eine zwar unwahrscheinliche, aber immerhin mögliche Verletzung und ihre Folgen hingewiesen werden. Weiterhin muß er über Sinn und Zweck der Befestigungselemente der Prothese (Nadeln nach SCIALOM, peralveoläre Drahtnaht) in groben Zügen aufgeklärt werden.

- Es darf nicht verschwiegen werden, daß aus der Literatur eine Mißerfolgsquote mangels statistischer Angaben nicht ersichtlich ist. Der Operateur hat wahrheitsgemäß auf seine eigenen Erfahrungen mit diesem Implantationsverfahren hinzuweisen.
- Bei Eintritt eines Mißerfolgs ist die Entfernung der "insert snaps" leicht möglich, wenn sie nicht schon von vornherein unter entzündlichen Reaktionen ausgestoßen wurden. Die Traumatisierung der Gewebe ist äußerst gering, die Knochenstruktur wird kaum beeinflußt.
- Die Indikation müßte erfolgversprechende Alternativlösungen, subperiostale wie enossale, ausschließen.
- Der Patient muß in jedem Fall darüber belehrt werden, daß die Prothese zwei Wochen lang ununterbrochen im Munde verbleiben muß. Weiterhin bekommt der Patient Anleitung und Aufklärung über die Oralhygiene während dieser Phase und der späteren Zeit sowie über die zweiwöchi-

ge antibiotische Abdeckung.
Außerdem wird er über die ständigen Recall-Untersuchungen sowie über die Kosten der Behandlung informiert.

5.6. Subperiostale Implantate

1943 begann DAHL (107) mit seinen Versuchen, in der Mundhöhle Metallgerüste subperiostal zu implantieren. Die Implantate sollten dabei in der Zone bester Ernährungsbedingungen zwischen Knochen und Periost zur Einheilung gelangen.
Die große Aktualität dieser Idee veranlaßte viele Forscher besonders in den 50er und 60er Jahren, sich mit der Problematik der subperiostalen Implantate zu befassen. Über diese Implantationsform entstand ein umfangreiches Schrifttum (WUNDERER (571)).

Zur Frage der Indikation liegen Arbeiten von MEHNERT (344), PFEIFER (410), REICHENBACH (427) u.v.a. vor.

Beschreibungen der subperiostalen Methode und ihre Ausführung finden sich bei BECKER (018), BALOGH (012), BAUSCH (017), BODINE u. Mitarb. (031), CHERCHERVE (096), CRANIN (102, 105), GERSHKOFF (154,155), HAKKAK (178), JACOBS (214, 215), HAMMER (179), HOPPE (204), KRÄMER (229), KRATOCHVIL u. Mitarb. (284), OBWEGESER (397, 398), PRUIN (420), WEBER (553, 554),

YAMANE (572), NAUCKE (372), KRAFT (228) u.v.a.

Die werkstoffkundliche Frage wurde ebenfalls ausgiebig diskutiert. Meist wurden CroCoMo-Legierungen benutzt, die in der Allgemeinen Chirurgie als inert und gewebefreundlich galten. Weitere, bei subperiostalen Gerüstimplantaten zur Anwendung gekommenen Materialien sind Vitallium, Wisil, CroCoMo-Legierungen unterschiedlicher Zusammensetzung sowie Titan, Tantal und Gold (STRASSL (509), DORA (121), COBB (099), MARZIANI (340)).
Die Gerüstbasis wurde gegossen oder geprägt. Die Formvariabilität reichte von spangenartigen über grobmaschige bis zu feinmaschigen Rahmengerüsten.
Indikationsbereich für subperiostale Gerüstimplantate war nach DAHL (107) der zahnlose Kiefer, RITTER (443, 444) und SCHLAMPP (472) empfehlen jedoch auch Unterkiefer-Teilimplantate bei Freiendlücken.
Form und Anzahl der Pfeiler waren ebenfalls Gegenstand einiger Publikationen und Diskussionen.

Selbst die Operationstechnik unterschied sich nach Schule und Auffassung der einzelnen Implantologen. Anfangs wurde das Implantatgerüst auf einem Modell hergestellt, welches durch Kompressionsabdruck des zahnlosen Kiefers und späterer Radierung entsprechend der Schleimhautdicke gewonnen wurde. Dieses Implantat wurde dann in der

Operationssitzung eingesetzt (GOLDBERG und GERSHKOFF (158), CRANIN (102, 105), KALLENBERGER u. Mitarb. (340), SCHLAMPP (472), SCHROEDER (481)).
Um einen besseren Implantatsitz zu erreichen, gingen einige Implantologen zu einer zweizeitigen Operation über. Dabei wurde zunächst die Schleimhaut und das Periost abgehoben und ein Abdruck des Knochens gewonnen. Die Entwicklung gummielastischer Präzisionsabformmaterialien hatte einen wesentlichen Anteil an der nun erzielbaren Paßgenauigkeit der Gerüste, die nach der Herstellung in einer zweiten Sitzung implantiert wurden. Vertreter dieser Methode sind BODINE (031), MAEGLIN (231), OBWEGESER (397) u.a.
Um den Patienten eine zweite Operation zu ersparen, ließen einige Operateure unmittelbar nach Abformung das Gerüst anfertigen, um es nach 8- bis 10stündigem Dauerschlaf in gleicher Sitzung einzugliedern (KÖLE (018), RITTER (443, 444) u.a.).
Unterschiedliche Ansichten gibt es auch in der Frage der Notwendigkeit einer Fixierung des subperiostalen Gerüsts. Keine Differenzen herrschen jedoch in der Erkenntnis der Wichtigkeit der definitiven prothetischen Versorgung: Sie muß eine einwandfreie äquilibrierte Okklusion und Artikulation ermöglichen. Es werden verschiedene prothetische Lösungen angewandt: Fixe, brückenartige Konstruktionen, abnehmbare Prothesen, verschraubter, bedingt abnehmbarer Ersatz.

Nach zunächst vielversprechenden Erfolgen traten häufig Probleme auf. Die Komplikationen beim Tragen implantatgelagerten Zahnersatzes reichten von Schmerzen, Schwellungen, Entzündungen, Abszessen, Fisteln, Taschenbildungen an den Implantatpfeilern, Freiliegen des Gerüsts, Knochenschwund bis zu Parästhesien. Von denen, die über diese Komplikationen berichteten, seien hier u.a. GERBER, KÖLE, MAEGLIN, NAUCKE, OBWEGESER, REICHENBACH, RHEINWALD und RITTER genannt. Neben diesen seriösen, um eine Weiterentwicklung bemühten Implantologen haben andere damals diesem noch jungen Teilbereich der Zahn-, Mund- und Kieferheilkunde einen äußerst schlechten Dienst erwiesen. Ohne gezielte und systematische Nachkontrollen vorzunehmen, zählten sie nur die entfernten Implantate als Mißerfolg. Nach nur kurzen Beobachtungszeiten sprachen sie von praktisch 100%-igen Erfolgen und mußten sich zu Recht den Vorwurf des unwissenschaftlichen Vorgehens gefallen lassen.

BRÜNING (052) gibt in ihrer Dissertation "Spätergebnisse bei subperiostalen Metallgerüstimplantaten zur Prothesenverankerung" einen Überblick über miteinander vergleichbare Zahlenangaben aus der Literatur (s.Tab.5.6.-1). Die von ihr ermittelten Werte werden durchweg von anderen Implantologen bestätigt, die die Ergebnisse ihrer Spät- und Nachkontrollen veröffentlichten (RITTER (443), HOFER (201), SCHMUTZIGER u. Mitarb. (479),

SCHLAMPP (472), KÖLE u. Mitarb. (271), KÄMMER (229), TRAUNER (543), WEISKOPF (558)).

		Köle 19	Maeglin 25	Obwegeser 31	Reichenb. 37	Ritter 40	Weisk. 56
angefertigte Implantate	OK tot.	12	2	8	2	-	7
	OK part.	6	3	2	-	-	20
	UK tot.	13	15	23	8	12	19
	UK part.	3	4	2	-	-	10
	Summe	34	24	35	10	12	56
Tragezeit		8-10 J.	7-12 J.	1-3 J.	8-14 J.	4-11 J.	1-6 J.
kontrollierte Implantate	OK tot.	16	2	7	2	-	7
	OK part.		1	2	-	-	7
	UK tot.		9	22	3	10	17
	UK part.		-	2	-	-	10
	Summe	16(47%)	12(50%)	33(94%)	5(50%)	10(83%)	41(73%)
entfernt		16(47%)	11(46%)	1(3%)	3(30%)	-(0%)	6(10%)
klin. o.B.		2(6%)	6(25%)	9(26%)	-(0%)	5(42%)	14(25%)
subjektiv o.B.		12(35%)	12(50%)	14(40%)	5(50%)	8(67%)	38(68%)

Tab.5.6.-1

Vergleichbare Ergebnisse von Spätkontrollen an subperiostalen Gerüstimplantaten

subjektiv o.B. : Patient ohne Klagen, klinisch gewisse Komplikationsmerkmale
objektiv o.B. : Keine auffälligen Komplikationsmerkmale, subjektiv auch o.B.

aus: BRÜNING, H. (052)

Spätergebnisse bei subperiostalen Gerüstimplantationen zur Prothesenverankerung

Die sich häufenden negativen Erfahrungen und die ungünstigen Erfolgsaussichten führten zu einer Verschärfung der Indikationsstellung im deutschsprachigen Raum sowie zu verschiedenen Neukonstruktionen (STRASSL (510), L'ESTRANGE u. Mitarb. (318), SCHROEDER (482), KLEINSCHMIDT (266), LEW (319), OGUS (401), PAPE (405)).

Bei der rechtlichen Beurteilung der Aufklärungspflicht für subperiostale Gerüstimplantate darf folgendes nicht außer acht gelassen werden:

- Aufklärung über einen möglicherweise notwendigen diagnostischen Eingriff.
- Die höhere Zwischenfallsquote bei Vollnarkose und insbesondere bei 8- bis 10stündigem Dauerschlaf im Vergleich zur Lokalanästhesie.
- Der Patient muß über den Operationsverlauf und seine typischen Gefahren aufgeklärt werden. Dabei ist der Operationsverlauf einfach darzustellen. Der Patient ist über die Verletzung von Gefäß- und Nervenstämmen und ihre Folgen aufzuklären. Weiterhin muß er wissen, daß der Operationsaufwand beträchtlich ist, ebenso wie die zu erwartenden postoperativen Schmerzen.
- Die Erfolgswahrscheinlichkeit des Verfahrens ist nicht besonders hoch. Die in den Nachkontrollen aufgeführten Zahlen geben keinen Anlaß zur Propagierung dieser Methode. Im Einzelfall wird der Implantologe auf eigene, vielleicht bessere Zahlenwerte zurückgreifen

oder dem Patienten plausibel erklären müssen, weshalb er dieser Operation mehr Chancen einräumt als einem enossalen Verfahren.

- Bei Eintritt des Mißerfolgs ist die Schädigung des Prothesenlagers erheblich. In praktisch allen Fällen bei Verlust eines subperiostalen Metallgerüstimplantats war die anschließende prothetische Versorgung in Frage gestellt und für einen längeren Zeitraum, manchmal für immer, unmöglich.
- Auf Alternativlösungen, beispielsweise enossale Implantationsmethoden, hat der Implantologe hinzuweisen. Dazu gehört auch die Auskunft, daß die bislang verwendeten Materialien für Gerüstimplantationen (Tantal, Titan, CroCoMo-Legierungen) in der vorliegenden Form nicht mehr dem neuesten Stand der implantologischen und immunologischen Forschungen entsprechen.
- Weiterhin ist auf das Verhalten nach der Operation, Mundhygiene, Recall-System und die endgültige prothetische Versorgung hinzuweisen.
- Klärung der Kostenfrage.

5.7. Enossale Implantate

5.7.1. Nadel- und Stiftimplantate

5.7.1.1. Bipod, Tripod, Quadripod

Die von SCIALOM (457) entwickelten Nadeln bestanden zunächst aus einer Stellit-Legierung und später aus Tantal. Die Nadeln weisen eine selbstschneidende Spitze auf. Sie werden über spezielle Nadelträger mit einem Reduzierwinkelstück selbstbohrend in den Knochen eingebracht.
Die Tantal-Nadeln, I.A.S. genannt (Implants Aiguillés SCIALOM), werden stets in einem Verbund implantiert, wobei die in die Mundhöhle ragenden Enden zu einem Block vereinigt werden. Das Besondere der I.A.S.- Nadeln ist der selbstschneidende Teil von hoher Härte, der das Vordringen im Knochen ermöglicht, dann ein harter, aber elastischer Mittelteil und der biegsame Teil, der aus der Schleimhaut herausragt, entsprechend geformt oder verkürzt und mit den anderen Kopfteilen vereinigt werden kann.

Die Nadeln müssen bei geringer Drehzahl (400 min^{-1}) durch die Spongiosa getrieben und in der gegenüberliegenden Kompakta verankert werden. Indikationsbereich ist hauptsächlich der zahnlose Unterkiefer.

Die Implantation einer einzelnen Nadel wäre - außer bei der transdentalen Fixation - wenig sinnvoll. Unter den verschiedenen Anordnungen wird das Einbringen von zwei Nadeln und die Vereinigung ih-

rer Kopfteile als "Bipod" bezeichnet (ACKERMANN (002)). Nach ACKERMANN (002) sollten mindestens zwei "Bipods" zur Abstützung eines Brückenersatzes dienen. Wesentlich weiter verbreitet ist die Abstützung als "Tripod", wobei man drei Nadeln in divergierender Richtung implantiert (s.Abb.5.7.1.1.-1). Auch die Abstützung als "Quadripod" wird in der Literatur beschrieben (TETSCH (532)). Abb.5.7.1.1.-2 zeigt die mechanisch-statischen Überlegungen zur "Tripod"-Abstützung (ACKERMANN (002)).

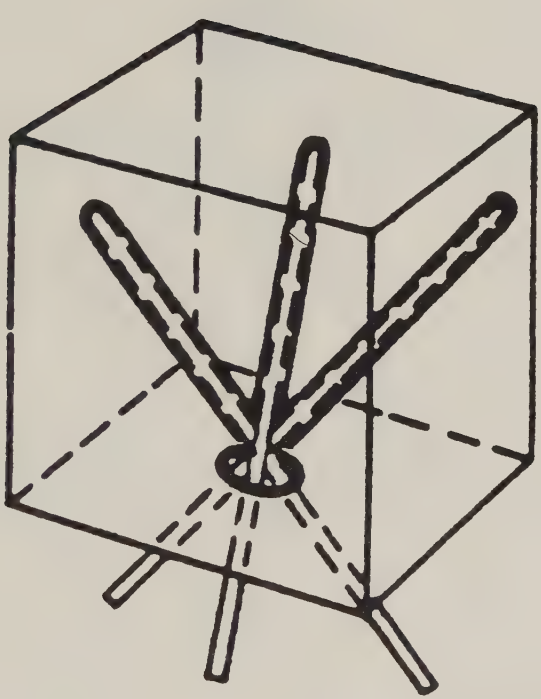

Abb.5.7.1.1.-1

Tripod-Abstützung

aus: ACKERMANN, R. (002)

Die Nadel-Implantate

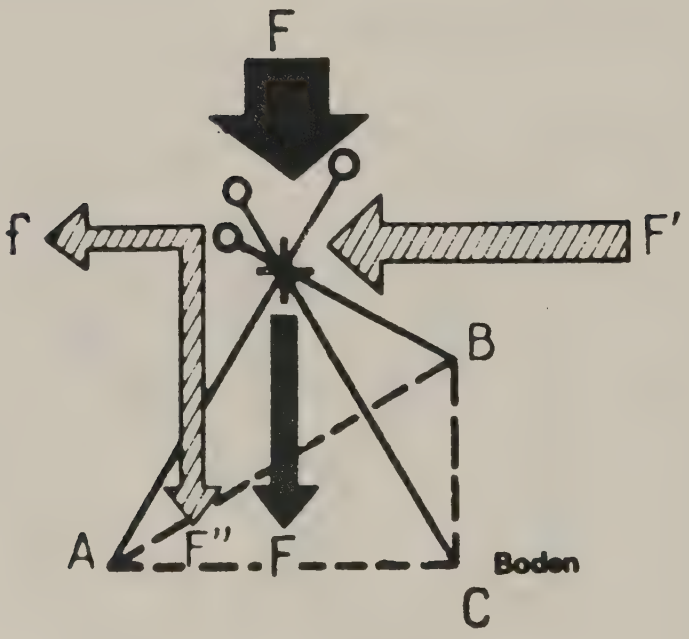

Abb.5.7.1.1.-2

Mechanische Überlegungen bei der Tripod-Abstützung:

Drei vereinigte Schäfte liegen auf einem Stützpolygon. Die seitlichen Kräfte F' (schraffiert) werden in eine senkrechte Hauptkraft (F''), die durch den Polygon ABC läuft, und eine laterale Kraft f geteilt.

aus: ACKERMANN, R. (002)

Die Nadel-Implantate

Der Vorteil des Verfahrens der Nadelimplantation liegt in der geringen Traumatisierung der Gewebe. Außerdem verbleiben nach Eintritt eines Mißerfolgs bei rechtzeitiger Entfernung keine gravierenden Schäden, die eine spätere prothetische Versorgung erschweren würden. Für den Erfolg sind als wesentliche Faktoren der Spreizwinkel der Nadeln zueinander, die prothetische Versorgung und die Möglichkeit einer einwandfreien Mundhygiene von Pedeutung (ESSWEIN (133)).
Die Erfolgsaussichten des Verfahrens werden unterschiedlich beurteilt. ACKERMANN (002), BÖTTGER (033), HINDES (195, 198) und PRUIN (417, 418, 419, 420) sprechen von günstigen Ergebnissen. Dagegen lehnen BRINKMANN (041, 044, 046, 049, 050), LHOTSKY (321, 322) und TETSCH (532) die Nadelimplantation aufgrund eigener Untersuchungen und Nachkontrollen wegen schlechter Erfahrungen bei frühzeitig eingetretenen Mißerfolgen ab.
Allerdings muß erwähnt werden, daß auch bei positiver Beurteilung durch HINDES (199) die Mißerfolgsquote innerhalb eines vierjährigen Beobachtungszeitraums bei 29 % lag, kein sehr ermutigendes Ergebnis. Weitere Aufsätze über das Verfahren der Nadelimplantation und ihrer Erfolgsaussichten finden sich neben anderen bei JACOBS (214, 215), MÜNCH (361), PEPPMEIER (407) und HAKKAK (178).
In der Bundesrepublik Deutschland war es besonders der Bremer Arbeitskreis der D.A.I.O.S. mit UTECH, HEINRICH und PRUIN, die sich mit der Nadelimplantation beschäftigten und sie auch in kursorischer Fortbildung verbreiteten.

Die Implantationsmethode nach SCIALOM ist ein einfaches Verfahren, das außerdem im Falle eines Mißerfolgs einen geringen Schaden hinterläßt. Bei ihrer Anwendung im Oberkiefer ermöglicht sie im Einzelfall die Umgehung der Kieferhöhlen und -gänge sowie der Nasenhöhle und die Erfassung der Tuberositas maxillae bis zur Fossa pterygoidea.

Der aufzuklärende Patient muß sich vor einer Zustimmung zur Nadelimplantation folgender Punkte bewußt sein:

- Bedeutung und Tragweite der diagnostischen Eingriffe.
- Lokalanästhesie und Zwischenfallsquote.
- Vorgang der Implantation in groben Zügen sowie deren Zwischenfallsmöglichkeiten wie beispielsweise Implantation in eine Kieferhöhle im Oberkiefer oder Durchbohren der Kortikalis des Unterkiefers mit möglichen Folgen. Auf der anderen Seite ist die Nadelimplantation eine einfache und gewebeschonende Operation. Trotzdem muß der Patient auf die Möglichkeit von Hitze- und Drucknekrosen des knöchernen Lagergewebes hingewiesen werden.
- Die hohe Zahl der Mißerfolge in der Literatur selbst bei den dem Verfahren positiv gegenüberstehenden Fachkollegen sowie eventuelle eigene Erfahrungen sind dem Patienten zur Kenntnis zu bringen.

- Im Falle eines Mißerfolgs wird der eintretende Zustand bei sofortiger Entfernung der Nadeln kaum schlechter sein als die praeoperativen Verhältnisse. Die Traumatisierung der Gewebe ist minimal.
- Da die Nadelimplantation die Methode mit einer speziellen Indikation sein kann, wird sie trotz schlechter Erfolgsaussichten in schwierigen Fällen wie zur Umgehung anatomischer Strukturen mit wenig knöcherner Substanz Verwendung finden. Über andere mögliche enossale Verfahren ist in jedem Fall zu informieren.
- Weiterhin ist der Patient über das Verhalten nach der Operation, die anstehende Mundhygiene und die endgültige prothetische Versorgung sowie das Recall-System aufzuklären.
- Klärung der Kostenfrage nach § 611 BGB.

5.7.1.2. Nadelstrasse nach PRUIN

Bei der Nadelstrasse nach PRUIN gelangen wiederum SCIALOM-Nadeln zur Anwendung. Allerdings legt PRUIN (417, 420) grundsätzlich den Kieferknochen frei, um sich eine bessere Übersicht über das Implantationsgebiet zu verschaffen. Er setzt mit einem Rosenbohrer kleine Markierungen im Knochen, damit der Vorbohrer bei schmalen Kieferkämmen nicht abrutscht. Die Nadelimplantate werden in der Regio interforaminalis in ausschließlich sagittal divergierender Richtung gesetzt (s.Abb.5.7.1.2.-1).

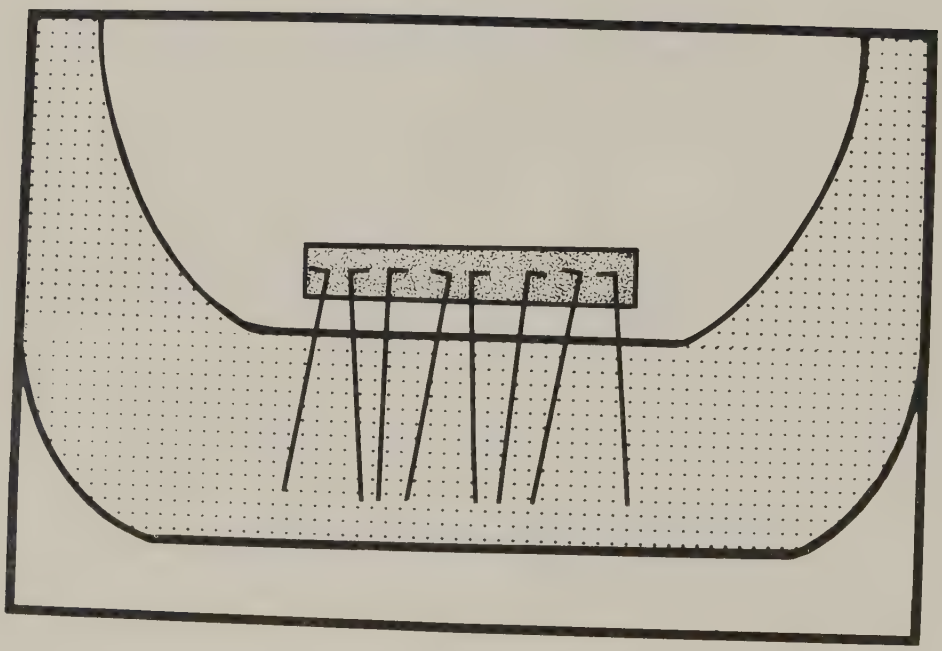

Abb.5.7.1.2.-1

Schematische Darstellung einer Nadelstrasse
nach PRUIN

Der Abstand der Nadeln voneinander darf nicht zu gering sein, um die Durchblutung und Ernährung des Knochens nicht zu stören.
Nach dem Einsetzen der Nadeln wird die Gingiva sorgfältig vernäht. Die Nadeln werden umgebogen, sofort durch Autopolymerisat miteinander verbunden und dadurch fixiert. Nach der Entfernung der Nähte wird möglichst bald ein hohler Goldbarren mittels selbsthärtendem Kunststoff unter Abdeckung der Gingiva an der Nadelstrasse fixiert. Die Basis der Unterkiefer-Totalprothese wird mit einer dem Barren entsprechenden Aushöhlung und mit C-Klammern versehen (PRUIN (417, 420)).
PEPPMEIER (407) gab bei seinen klinischen Untersuchungen dem Barren die Form eines verdickten DOLDER-Steggelenks. Beide von ihm eingesetzten Nadelimplantate, "Bipod" wie Nadelstrasse, wertete er als "totalen Mißerfolg".
Die Aufklärungspflicht für eine Nadelimplantation nach PRUIN entspricht den Ausführungen in Kap.5.7.1.1. Gerade aber bei einer Implantation in der Regio interforaminalis ist in anderen enossalen Verfahren eine Alternative zu sehen, die mit weitaus erfolgreicheren Ergebnissen aufwarten können.

5.7.1.3. Doppelstift-Implantate

MUTSCHELKNAUSS (364) beschreibt einen Fall, wobei er einer 52-jährigen Patientin ein Doppelstift-Implantat (= zwei Stifte in divergierender Richtung) in den Unterkiefer einpflanzte. Das Material dieser Stifte war Vita-Dur(R), eine Keramik mit den bekannt gewebefreundlichen, korrosionsbeständigen und elektroneutralen Eigenschaften. MUTSCHELKNAUSS implantierte sie als Röhrchen mit eingelassenem Edelmetallpfeiler und abschließendem Stiftaufbau. Nach eigenen Angaben wurden von ihm in einem Zeitraum von 5 Jahren 118 dieser improvisierten keramischen Stiftimplantate eingesetzt. Verteilung und Statistik sehen folgendermaßen aus:

Ort	Anzahl	Mißerfolge	%
Oberkiefer	14	4	29
Unterkiefer	104	9	8,5
	118	13	11

Tab.5.7.1.3.-1

Doppelstift-Implantation nach MUTSCHELKNAUSS

Das Alter der Patienten gab MUTSCHELKNAUSS mit 55 bis 74 Jahren an, die Verweildauer seiner Implantate betrug im Schnitt vier Jahre und zwei Monate.
Die Definition von Erfolg und Mißerfolg ist nicht angegeben. Auch liegen vergleichbare Kontrolluntersuchungen anderer Implantologen nicht vor. Die hier von MUTSCHELKNAUSS beschriebene Methode der Doppelstift-Implantation wurde von ihm inzwischen zugunsten einer Weiterentwicklung aufgegeben.

5.7.1.4. Pfeilstift-Implantate

Die Weiterentwicklung der Doppelstift-Implantate durch MUTSCHELKNAUSS und DÖRRE (366) führte zur Entstehung des Pfeilstift-Implantats, das heute industriell gefertigt und dem Zahnarzt in einem Grundausstattungsprogramm der Fa. Feldmühle AG angeboten wird (s.Abb.5.7.1.4.-1).
Bei der Darstellung des Anwendungsbereichs übernahm MUTSCHELKNAUSS die Einteilung nach BRINKMANN (044, s.Kap.4.2.3.). Die Möglichkeit der Implantation eines Pfeilstift-Implantats sind auf didaktisch gute Weise dargestellt und helfen dem Zahnarzt, das Verständnis des Patienten zu fördern (s.Abb.5.7.1.4.-2).

Dies gilt in besonderem Maße für den Teil "Operatives Vorgehen bei der Implantation" (s.Abb.5.7.1.4.-3).

Grundausstattung Stift-Implantate aus BIOLOX®

nach E. Mutschelknauss

IMPLANTATE	Schrägstift-Implantat*	Pfeilstift-Implantate				
						
	Unterkiefer				Oberkiefer	
Modell	D	C	B	A	A	B
Länge bis Knochenaustritt des Implantats in mm	19	18	15	19	19	15
Stück in Grundausstattung	-	3	6	3	-	-

BOHRSATZ

Bohrer für Implantate:

2 Vorbohrer 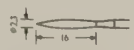

2 Bohrer ⌀ 2,5 mm 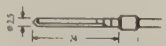

2 Bohrer ⌀ 2,0 mm 

2 Tiefenfräser

2 Tiefenfräser

INSTRUMENTE

Vorschneider für Implantatflügel der Implantate (und Röntgenkontrastlehre):

1 Vorschneider für A bzw. B ⌀ 2,5 mm

1 Vorschneider für C ⌀ 2,0 mm

SONSTIGES

1 Röntgenschablone
1 Kleiner Implantathammer
12 Übertragungskappen

Abb.5.7.1.4.-1

Grundausstattung Pfeilstift-Implantate
nach MUTSCHELKNAUSS

Mit freundlicher Genehmigung: Dr.E.DÖRRE, Feldmühle AG

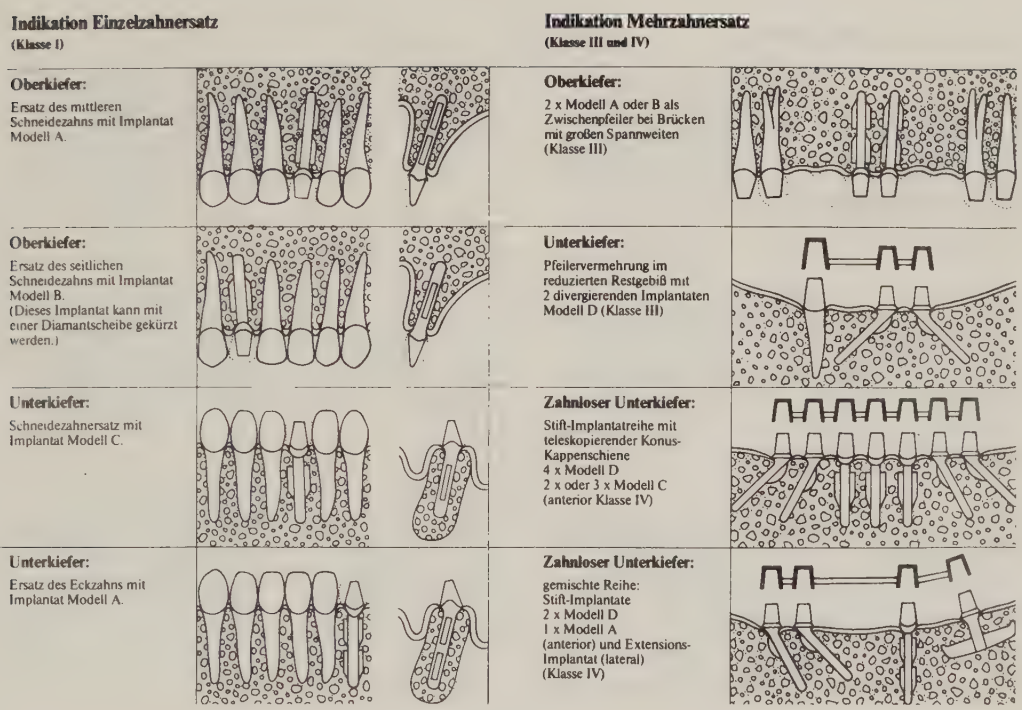

Abb.5.7.1.4.-2

Indikation für Pfeilstift-Implantate
nach MUTSCHELKNAUSS

Mit freundlicher Genehmigung: Dr.E.DÖPRE, Feldmühle AG

Operatives Vorgehen bei der Implantation

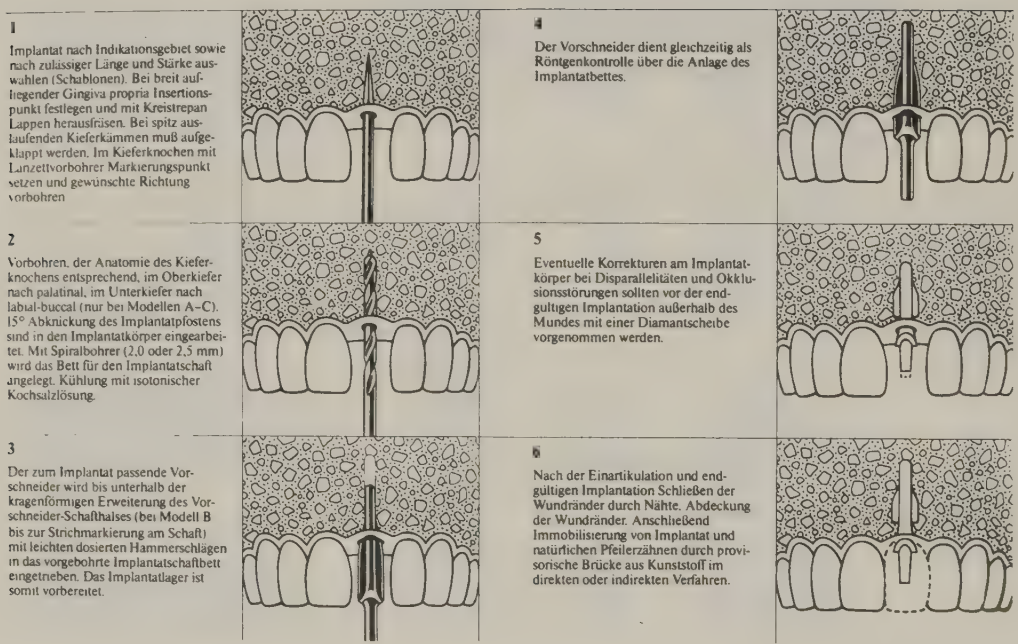

Abb.5.7.4.-3

Operatives Vorgehen bei der Implantation von Pfeilstift-Implantaten nach MUTSCHELKNAUSS

Mit freundlicher Genehmigung: Dr.E.DÖRRE, Feldmühle AG

Nach der Durchsicht einer solchen Broschüre wird man den Patienten als "über den Operationsverlauf in groben Zügen informiert" bezeichnen können.
Langzeitergebnisse kann man von einem solchen in jüngster Zeit entwickelten Verfahren nicht erwarten. Gerade dies muß aber der Patient unbedingt in seinen Entscheidungsprozeß mit einbeziehen können.
Zum Verfahren selbst sind noch zwei Punkte anzuführen:

- MUTSCHELKNAUSS verzichtet auf die Verwendung innengekühlter Bohrer bei der Präparation der Knochenkavität. Trotz der Kühlung mit isotonischer Kochsalzlösung, die er während der Operation fordert, kann eine Schädigung des knöchernen Lagergewebes nicht immer ausgeschlossen werden.
- Die Verwendung der Al_2O_3-Keramik als Material für Pfeil- und Schrägstift-Implantate läßt die Erfolgsaussichten des Verfahrens günstig beurteilen. Die Gewebefreundlichkeit, Korrosionsbeständigkeit und Elektroneutralität der Aluminiumoxid-Keramik ist hinreichend bewiesen (s.Kap.4.5.3.). Andere Implantologen sehen in der grazilen Ausführung des Implantats in Verbindung mit der Sprödigkeit der Keramik einen Nachteil. Sie berichten über die große Bruchgefahr als Folge der Dimensionierung.

Die Aufklärung des Patienten vor dem Einsetzen eines Pfeilstift-Implantats erstreckt sich über folgende Punkte:

- Tragweite und Bedeutung der diagnostischen Eingriffe.
- Lokalanästhesie und Zwischenfallsquote.
- Operationsverlauf in groben Zügen. Hinweis auf die mögliche Verletzung anatomischer Strukturen in Abhängigkeit von Implantationsort und die Folgen. Bedeutung der möglichen Schädigung von knöchernem Lagergewebe durch ungenügende Kühlung in der Tiefe der Kavität, zu hohem Andruck des Bohrers und zu hoher Umdrehungsgeschwindigkeit.
- Die Erfolgswahrscheinlichkeit des Verfahrens ist noch nicht durch Langzeituntersuchungen zu belegen. Der betreffende Implantologe wird auf eigene Erfahrungen zurückgreifen müssen. Auch über das Fehlen persönlicher Erfahrung ist der Patient aufzuklären. Die Pfeilstift-Implantation stellt jedoch eine logische Weiterentwicklung einer bisher offenbar mit gutem Erfolg durchgeführten Implantationsmethode dar. Die Weiterentwicklungen betrafen vor allem den mechanischen und materialkundlichen Sektor. Das Vorhaben wird mit Forschungsmitteln des Bundes und des Landes Baden-Württemberg unterstützt.
- Aufgrund des geringen Durchmessers der Implantate (2 bis 2,5 mm) ist zwar die Bruchgefahr sehr hoch, aber auch ihre Entfernung bei Ein-

tritt eines Mißerfolgs einfach. Die Traumatisierung der Gewebe ist noch als gering zu bezeichnen.
- Die Aufklärung über die endgültige prothetische Versorgung sowie über das Verhalten nach der Implantation, Mundhygiene und Recall-System schließen sich an.
- Klärung der Kostenfrage.

5.7.2. Schraubenimplantate

Als lösbares Verbindungselement haben Schrauben in der Technik die häufigste Verwendung gefunden. Durch die Gewindetiefe, den Steigungswinkel, das Gewindeprofil und durch das Material unterscheiden sie sich oft ganz erheblich voneinander.
Auch für zahnärztliche Implantationen haben Schrauben ihre Bedeutung erlangt. Im deutschsprachigen Raum erlangten die vier nachfolgend besprochenen Schrauben-Implantate die größte Verbreitung.
Abb.5.7.2.-1 zeigt drei unterschiedliche Implantate in Schraubenform.
Einige der Autoren, die sich mit der Methode der Schraubenimplantation auseinandergesetzt haben, sind LINKOW (325), BRINKMANN (041), CHERCHERVE (095), PRUIN (420), HAKKAK (178), PEPPMEIER (407), MÜNCH (361), JACOBS (214, 215, 216), WIE u. Mitarb. (568), TEXIER (538), FLANDER (137), ABEL (001), ROLFFS u. Mitarb. (450) u.v.a.



Abb.5.7.2.-1

Von links nach rechts:

- zwei Helicoidalschrauben unterschiedlicher Länge
  nach HEINRICH
- intramobiles Schraubenimplantat
  nach KANTH
- zwei C.B.S.-Schrauben
  nach SANDHAUS

Mit freundlicher Genehmigung: Prof.Dr.Dr.P.TETSCH

5.7.2.1. Helicoidalschrauben nach HEINRICH

Die HEINRICH-Schraube besteht zu 99,9 % aus Tantal. Sie weist eine schaufelförmige Gestaltung des Gewindeprofils mit relativ großer Gewindetiefe auf, daher ihr Name Helicoidalschraube.
Die zur Verfügung stehende Serie beinhaltet 17 verschiedene Schrauben mit 4,5 mm Durchmesser, 3 bis 8 Gewindegängen und Längen von 11,5 bis 22,5 mm. Dazu steht ein umfangreiches genormtes Instrumentarium zur Verfügung (PEPPMEIER (407)).
Vorgang der Implantation:

- Freilegen des Kieferknochens.
- Vorbohren einer künstlichen oder Erweiterung einer natürlichen Alveole mit spitzem Vorbohrer unter Spraykühlung.
- Erweiterung der Alveole durch zylindrischen Vorbohrer mit langsamer Drehzahl und Spraykühlung.
- Vorbereitung des Implantatlagers mittels Gewindeschneider.
- Einführen der Tantalschraube mittels Fingerschlüssel.

Das Einführen des Schraubenimplantats hat besonders vorsichtig zu geschehen, um die feinen Knochenwindungen nicht zu beschädigen. Die Schraube ist selbstschneidend, und da ihre Tellerwindungen einen um ca. 25 µm größeren Durchmesser haben als die des Gewin-

deschneiders, schneidet sie sich etwas in den Knochen ein. Die Tantalschraube ist aber nicht selbstbohrend und läßt sich deshalb bei zu großer Kraftentfaltung "überdrehen". Dies führt einmal zur Zerstörung des knöchernen Implantatlagers oder in sehr hartem Knochen zum Bruch der Schraube.
Um die Verbindung zur Suprastruktur herzustellen, benutzt HEINRICH (186, 187, 189) ein Kunststofflager.

In der Literatur finden sich unterschiedliche Aussagen über die Erfolgsaussichten des Verfahrens (PEPPMEIER (407)). Eine wesentlich höhere Mißerfolgsquote als die in verschiedenen Publikationen angegebenen Werte ermittelte TETSCH (524, 525, 533) bei einer Nachuntersuchung an 163 Schraubenimplantaten nach HEINRICH und SANDHAUS, nämlich 46,6 %. Die Implantate wurden zwischen 1970 und 1977 eingesetzt. Dabei ist zu beachten, daß TETSCH den Begriff "Mißerfolg" genau definiert und die Symptomatik der Mißerfolge erfaßt hat. Dabei können verschiedene Implantationsformen in Erfolg und Mißerfolg genauestens miteinander verglichen werden,was bisher nicht möglich war.

Aufklärung über die Schraubenimplantation nach HEINRICH hätte demnach rechtzeitig zu erfolgen über:

- Diagnostische Eingriffe.
- Lokalanästhesie und Zwischenfallsquote.

- Operationshergang in groben Zügen. Weiterhin über Operationsgefahren, wie sie in Verbindung mit dem Ort der Implantation auftreten können (Verletzung anatomischer Strukturen, Folgen). Typische Operationsgefahr bei der Schraubenimplantation nach HEINRICH ist die mögliche Hitzeschädigung des knöchernen Lagergewebes, da keine innengekühlten Instrumente benutzt werden, außerdem Drucknekrosen beim Vorbohren, Gewindeschneiden und Einsetzen des Implantats durch die Höhe des angewandten Drucks. Bei zu hartem Knochen ist eine Beschädigung des Schraubenimplantats möglich.
- Die Erfolgsaussichten sind nicht sehr hoch. TETSCH (524, 525, 533) ermittelte in Nachuntersuchungen eine Mißerfolgsquote von 46,6 %. Dazu ist zu bemerken, daß weder die Operationstechnik (keine Verwendung innengekühlter Bohrer und Fräsen) noch das Material (glattes Tantal, 99,9 % rein) den neuesten Erkenntnissen der implantologischen Forschungen entsprechen.
- Der große Umfang der Schraube und ihre spezifische Form erschweren eine Entfernung bei Eintritt des Mißerfolgs. Trotz Lockerung des Implantats und bindegeweblich-entzündlicher Einscheidung wird manchmal eine mechanische Verzahnung mit Knochenfragmenten zu beobachten sein. Die Traumatisierung der Gewebe kann bei einer Entfernung beträchtliche Ausmaße annehmen.
- Der Implantologe muß auf bestehende Alternativlösungen hinweisen. Es existieren zum jetzigen

Zeitpunkt enossale Verfahren, die der Schraubenimplantation nach HEINRICH in Form und Aufwand entsprechen, wo aber entscheidende Punkte wie zum Beispiel die Materialfrage besser gelöst sind. Besteht der Arzt auf einer Schraubenimplantation nach HEINRICH, muß er den Patienten davon überzeugen, daß im konkreten Fall keine Alternativlösung besteht oder er muß andere plausible Gründe für seine Entscheidung anführen.

- Aufklärung muß weiterhin erfolgen über Zeitpunkt und Art der vorgesehenen endgültigen prothetischen Versorgung, das Verhalten nach der Operation, die Mundhygiene und das Recall-System.
- Klärung der Kostenfrage.

5.7.2.2. Intramobiles Schraubenimplantat nach KANTH

KANTH (234, 236, 237, 238, 239) entwickelte ein sog. "Intramobiles Schraubenimplantat" aus einer CroCoMo-Legierung. Die Schrauben haben bei einer Länge von 11 bis 13 mm einen relativ großen Außendurchmesser (5 bis 7 mm) und eine geringe Gewindetiefe (0,4 bis 0,5 mm)(s.Abb.5.7.2.-1).
Durch die intramobile Lagerung des prothetischen Zahnersatzes soll eine Kaudruckdämpfung und eine Reduktion des marginalen Knochenabbaus erreicht werden.

Der Vorgang der Implantation ist ähnlich wie bei der Helicoidalschraube nach HEINRICH. Die wesentlichen Unterschiede der beiden Implantationsformen sollen kurz dargestellt werden:

- Durch den größeren Außendurchmesser ist das Knochentrauma beim Schraubenimplantat nach KANTH erheblicher.
- Aufgrund ihrer Form und der geringen Gewindetiefe gestaltet sich eine Entfernung bei Eintritt des Mißerfolgs leichter.
- Weiterhin hervorzuheben ist die günstige Kraftverteilung und die intramobile Lagerung der Suprastruktur beim Implantat nach KANTH.
- Besondere Erwähnung finden auch seine exakten Dokumentations- und Behandlungsergebnisse und die langjährigen Nachuntersuchungen.
- Die Zahlenangaben bezüglich der Mißerfolgsquote beziehen sich auf sämtliche implantierten KANTH-Schrauben, also auch auf jene Versuchsimplantate, bei denen KANTH mit unterschiedlichen Dimensionen, unterschiedlichen konischen Abweichungen zur Längsachse und verschiedenen Gewindetiefen experimentierte. Nach dem Erstellen der idealen Schraubenform ist eher noch eine höhere Erfolgsquote zu erwarten. Trotzdem liegt die von TETSCH (524, 525, 533) für SANDHAUS- und HEINRICH-Schrauben ermittelte Mißerfolgsquote von 46,6 % höher als der entsprechende Wert für KANTH-Schrauben.

Die Aufklärungspflicht des Zahnarztes vor einer Schraubenimplantation nach KANTH erstreckt sich über die bereits in Kap.5.7.2.1. angesprochenen Punkte:

- Diagnostische Eingriffe, Bedeutung und Tragweite.
- Lokalanästhesie und Zwischenfallsquote.
- Operationsverlauf in groben Zügen, typische Operationsgefahren wie in Kap.5.7.2.1.
- Die Mißerfolgsquote ist geringer als die der Implantationsverfahren nach HEINRICH oder SANDHAUS, aber immer noch recht hoch.
- Bei Eintritt des Mißerfolgs ist die Schädigung des Lagergewebes bedingt durch den Umfang der Schraube hoch. Die Entfernbarkeit der KANTH-Schraube ist aber einfacher als die des Schraubenimplantats nach HEINRICH.
- Alternativlösungen sind mit dem Patienten zu besprechen. Positive Aspekte bei einem intramobilen Schraubenimplantat nach KANTH sind die ausgereifte biofunktionelle Form, die eine günstige Lastverteilung erlaubt, das intramobile Lagern des prothetischen Ersatzes und die günstigeren Erfolgsaussichten gegenüber HEINRICH- und SANDHAUS-Schrauben, die durch systematische Nachkontrollen belegt sind. Nicht verschwiegen werden darf die Tatsache, daß das zur Verwendung gekommene Schraubenmaterial CroCoMo nicht dem neuesten Stand der materialkundlichen Entwicklung entspricht. Metallose und Korrosion sind die möglichen Folgen, die dann die Er-

folgswahrscheinlichkeit des Implantats herabsetzen.
- Verhalten nach der Operation, Mundhygiene, die endgültige prothetische Versorgung und die Einhaltung der Nachuntersuchungen müssen mit dem Patienten besprochen werden.
- Klärung der Kostenfrage.

5.7.2.3. C.B.S.-Implantate nach SANDHAUS

Das Materialproblem bei den vorstehend beschriebenen Implantationsformen nach HEINRICH und KANTH in Form von Metallose und Korrosion veranlaßte SANDHAUS zur Entwicklung des C.B.S.-Verfahrens (= Crystalline Bone Screw). Dabei handelt es sich um ein keramisches Material, das zu 99,5 % aus Aluminiumoxid-Keramik (Al_2O_3) und Spuren anderer Oxide, vorwiegend Chromoxid (Cr_2O_3), besteht. Das spezifische Gewicht des C.B.S.-Materials beträgt 3,7 bis 4,0 g/cm^3, die Druckfestigkeit 40 bis 50 kp/mm^2 und das Elastizitätsmodul 3,8 x 10^4 kp/mm^2.
Mit diesem Material, das widerstandsfähig gegen Säuren, Laugen und Korrosion ist, will SANDHAUS jede Form von Metallose ausschalten (LEDERMANN (307, 308, 309, 310), SANDHAUS (452, 453, 454, 455), ROLFFS u.Mitarb. (450), STERCHI (506)).
Bei dem C.B.S.-Implantat handelt es sich um eine zylindrische Schraube mit seichten Windungen. SANDHAUS unterscheidet an ihr drei Teile:
- Einen hexagonalen prothetischen Bolzen (Pfeiler),

- ein Gewinde, das ein optimales Eindringen garantieren soll,
- eine transversale Rinne am Ende des Implantats, die ein selbsttätiges Zurückdrehen der Schrauben verhindern soll.

Die Schrauben gibt es in vier verschiedenen Größen mit Durchmessern von 4 und 5 mm sowie Längen von 15 bis 20 mm. PEPPMEIER (407) verwendete bei seinen Untersuchungen mit dem C.B.S.-Implantat verlängerte Schrauben von 25 mm Länge. Auch für dieses Verfahren existiert ein genormtes Instrumentarium.
Zur Anwendung während der Operation gelangen die herkömmliche Bohrmaschine oder der Mikromotor mit hoher Drehzahl im Intervalleinsatz unter ständiger Aquabidestillata-Spraykühlung und häufigen Spülungen mit physiologischer Kochsalzlösung.

Mit einem Stahlbohrer wird die erste künstliche Alveole eröffnet und dann mit einem Bohrer aus C.B.S.-Material erweitert. Auf diese Weise wird alles Gewebe entfernt, das mit dem Metall in Berührung gekommen ist. Danach schließen sich das Schneiden des Gewindes und die Implantation an.

SANDHAUS lehnt das Implantieren in die frische oder noch nicht genügend ossifizierte Alveole ab. Er legt großen Wert auf die Bestimmung des pH-Wertes des Speichels und das Anlegen eines umfangreichen Patientendossiers mit den dazugehörigen

diagnostischen Untersuchungen.

Die Aufklärung eines Patienten, für den ein C.B.S.-Implantat vorgesehen ist, würde im folgenden Rahmen ablaufen:

- Aufklärung über Bedeutung und Tragweite der diagnostischen Eingriffe.
- Lokalanästhesie und Zwischenfallsquote.
- Operationsverlauf in groben Zügen, typische Gefahren wie bei Kap.5.7.2.1. Eine große Gefahr liegt im Operationsvorgehen durch SANDHAUS in der Verwendung von hohen Drehzahlen im Intervallbetrieb. Auch die von ihm geforderte Spraykühlung vermag die in der Tiefe der Knochenkavität beim Bohren entstehende Temperatur nicht entscheidend einzudämmen.
- Wahrscheinlich liegt darin auch der Grund für die hohen, von TETSCH (524, 525, 533) ermittelten Mißerfolgsquoten von 46,6 %.
- Bei Eintritt des Mißerfolgs ist die Traumatisierung der Gewebe bedingt durch den Umfang der Schraube relativ groß. Allgemein können Schraubenimplantate bei einem Mißerfolg im Gegensatz zu anderen enossalen Implantaten nicht einfach herausgezogen werden. Sie sitzen oft dann noch aufgrund ihrer mechanischen Haftung im Gewebe, wenn längst Fremdkörperreaktionen und Entzündungen den Verlust des Implantats manifestieren.
- Alternativlösungen in Form von anderen enossalen Verfahren sind dem Patienten zur Kenntnis

zu bringen. Die Gründe, die zum Vorzug des Verfahrens nach SANDHAUS geführt haben, müssen dem Patienten mitgeteilt werden.
Positive Aspekte dieses Verfahrens sind in seinen biofunktionellen und materialkundlichen Überlegungen zu sehen, während die Operationstechnik und davon direkt betroffen die Mißerfolgsquote nicht unbedingt für diese Implantationsform sprechen.

- Mit dem Patienten sind weiterhin das Verhalten nach der Operation, die Mundhygiene, die endgültige prothetische Versorgung und die regelmäßigen Nachuntersuchungen zu besprechen.
- Klärung der Kostenfrage.

5.7.2.4. Schraubenimplantate nach LEDERMANN

Nachdem LEDERMANN (307, 308, 309, 310) sich mit den C.B.S.-Implantaten auseinandergesetzt hatte, entwickelte er ein eigenes Implantationsverfahren. Die Indikation hierfür sieht LEDERMANN nur in der Stabilisierung einer Unterkiefer-Totalprothese, der Indikationsort ist ausschließlich die Regio interforaminalis (JACOBI-HERMANNS (213)).
Es handelt sich hierbei um eine Schraube aus Titan mit einer Titan-Spritzschichtoberfläche (= TiH_2-Beschichtung, Flame-Spray-Beschichtung). An der Basis besitzt die Schraube ein selbstschneidendes Gewinde. Ihr Außendurchmesser beträgt 4,0 mm, der des Titankerns mißt 3,2 mm (s.Abb.5.7.2.4.-1).



Abb.5.7.2.4.-1

Titanbeschichtete Schraubenimplantate
nach LEDERMANN

Von links nach rechts:
Zwei Fräsen, eine Meßsonde. Implantat mit vorgefertigter Krone und Schraube. Implantat mit Abdruckkappe.

Mit freundlicher Genehmigung: Prof.Dr.Dr.P.TETSCH

Die Schraube wird in den Längen 11, 14, 17 und 20 mm hergestellt. Durch die Rauhigkeit der TiH_2-Beschichtung, so beschreibt LEDERMANN (219), nimmt das Lösemoment der Schraube von der Implantation bis zum 112ten postoperativen Tag bis auf das achtfache zu.

LEDERMANN fordert bei seiner Methode

- aus Stabilitätsgründen immer vier Schrauben,
- einen gleichen interimplantären Abstand zwischen den Schrauben,
- Achsenausrichtung der Schrauben zum Erhalt einer Pfeilerparallelität,
- Fräsung der Knochenkavitäten mit reduzierter Drehzahl (600 bis 1000 min^{-1}) und Kühlung,
- sofortige Implantatverblockung durch Steg.

SCHROEDER u. Mitarb. berichten über die materialabhängigen Reaktionen des Lagergewebes. In mikroradiographischen und rasterelektronenmikroskopischen Untersuchungen wurden folgende Ergebnisse ermittelt: (Tab.5.7.2.4.-2)
Zudem zeigen SCHROEDER u. Mitarb. (485) das klinische Bild der mit TiH_2 beschichteten Hohlzylinderimplantate im Tierversuch nach zweijähriger Belastung:
Es ist keine Taschensondierung möglich, eine dichte Epithelmanschette mit festem Epithelansatz umgibt das Implantat. SCHROEDERs histologische Beobachtungen deuten dies als Entstehung von Epithelzellen mit mikrovilliartigem Ansatz an der TiH_2-Schicht, entsprechend den Halbdesmosomen der Basalmembranzellen an den Schmelzprismen der natürlichen Zähne.

Diese Feststellung ist von besonderer Wichtigkeit. Über die Bedeutung der "attached mucosa" wurde bereits berichtet (s.Kap.2.5.3.).

IMPLANTATMATERIAL	GEWEBSREAKTION
TiH_2-Beschichtung	teils ankylotische, teils bindegewebliche, gerichtete Anlagerung
Glaskohle	breite, ungeordnete bindegewebliche Schicht
resorbierbare Materialien wie TCP und verschiedene Glaskohlen	Resorptionslakunen mit Knochenregeneration

Tab.5.7.2.4.-2

Materialabhängige Reaktion des Lagergewebes auf verschiedene Implantatmaterialien

aus: SCHROEDER, A. u. Mitarb. (485)

Gewebsreaktionen auf ein Titan-Hohlzylinderimplantat mit Titan-Spritzschichtoberfläche

Bei den in der Poliklinik für zahnärztliche Chirurgie der Universitätsklinik für Zahn-, Mund- und Kieferheilkunde in Mainz von TETSCH und JACOBI-HERMANNS vorgenommenen Implantationen konnte in Nachuntersuchungen eine physiologische Taschentiefe am Implan-

tatpfeiler festgestellt werden, verbunden mit einem dichten Epithelsaum, der sich um den hochglanzpolierten Titan-Halsteil des Implantats gebildet hatte. Es wurde in allen Fällen sechs Wochen nach der Implantation eine Vestibulumplastik vorgenommen, um den Bereich der fixierten Gingiva zu rekonstruieren und zu verbreitern. Durch die Verminderung des Muskelzugs der einstrahlenden Unterkiefermuskulatur mit der nachfolgenden Taschenbildung am Implantatpfeiler wird einem frühzeitigen Verlust des Implantats entgegengewirkt (JACOBI-HERMANNS (213), s.Kap.2.5.).

Statistische Untersuchungen dieser Implantationsmethode haben derzeit nur einen begrenzten Aussagewert. LEDERMANN berichtete anläßlich eines Vortrags im Institut Straumann (November 1979) über 59 Patienten mit insgesamt 144 Implantaten (bei einigen Patienten wurde aus anatomischen Gründen weniger als vier Implantate gesetzt) mit einem Kontrollzeitraum von drei Jahren. Bis zu diesem Zeitpunkt wurden nur bei zwei Patienten sieben Implantate entfernt. Dies entspricht einer Komplikationsrate von 3,6 % (213).
Bei seinem Vortrag am 21. Januar 1981 in der Mainzer Klinik für Zahn-, Mund- und Kieferheilkunde teilte LEDERMANN den Stand seiner Implantationen vom November 1980 mit:
Er führte 79 Fälle mit insgesamt 252 implantierten Schrauben auf, wobei in 4 Fällen 12 Schrauben explantiert wurden. Dies entspricht einer Mißer-

folgsquote von 4,8 %. LEDERMANN berichtete weiter von genauer Untersuchung der Mißerfolge, für die er folgende Gründe angab:

- Zu kurze Schrauben,
- zu frühes Implantieren nach Explantation anderer Implantate,
- buccolinguales Perforieren bei transgingivaler Operation,
- Implantate in mobiler Schleimhaut.

KREKELER, der klinische Erfahrungen mit den Schraubenimplantaten nach LEDERMANN sammelte, berichtet über 51 Implantationen innerhalb von zwei Jahren, die bei 13 Patienten durchgeführt wurden. Die von ihm ermittelte Mißerfolgsquote liegt bei 10 % (213).

Die von TETSCH und JACOBI-HERMANNS in der Mainzer Poliklinik für zahnärztliche Chirurgie vorgenommenen Implantationen nach LEDERMANN sind zur Zeit ohne pathologischen Befund und die vier Patienten unterziehen sich regelmäßigen Nachkontrollen.

Abb.5.7.2.4.-3 und 5.7.2.4.-4 zeigen die Orthopantomogramm-Aufnahme einer Patientin mit 4 LEDERMANN-Implantaten in der Regio interforaminalis und die nachfolgende prothetische Versorgung mit einer Stegkonstruktion.

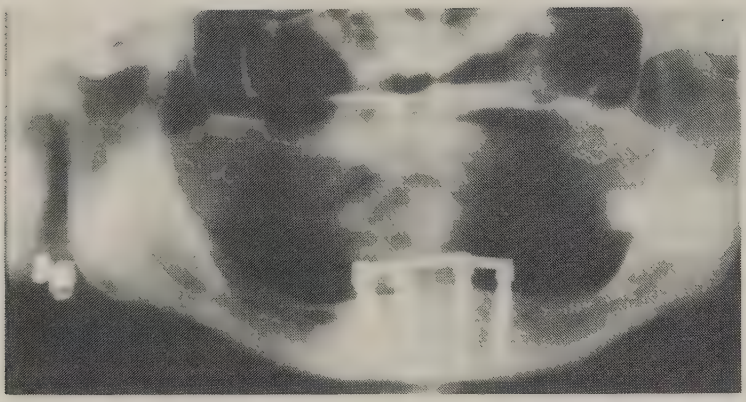

Abb. 5.7.2.4.-3

Orthopantomogramm-Aufnahme einer Patientin
mit vier LEDERMANN-Implantaten

Mit freundlicher Genehmigung: Dr.E.JACOBI-HERMANNS



Abb. 5.7.2.4.-4

Prothetische Versorgung der LEDERMANN-Implantate
mit einer Stegkonstruktion

Mit freundlicher Genehmigung: Dr.E.JACOBI-HERMANNS

NIEDERDELLMANN (213) forderte anläßlich einer Tagung für dieses Implantationsverfahren eine genaue und ausführliche Dokumentation nach Musterbögen mit Möglichkeit der EDV-Auswertung. Für ihn macht die uneinheitliche Definition des Begriffs "Mißerfolg" eine prognostische Wertung dieser Methode unmöglich.

Unter Berücksichtigung der hier aufgezeigten Fakten ist dem Patienten vor seiner Entscheidung folgendes zu sagen:

- Aufklärung über diagnostisch notwendige Eingriffe und ihre Bedeutung und Tragweite für den Patienten.
- Aufklärung über Lokalanästhesie und Zwischenfallsquote.
- Operationshergang in groben Zügen. Dabei ist zu erwähnen, daß die Gefahr der Verletzung anatomischer Strukturen aufgrund der strengen Indikation und der ausschließlichen Wahl der Regio interforaminalis als Implantationsort sehr gering erscheint.
- Die Operationstechnik ist durch die Verwendung nicht innengekühlter Bohrer und Fräsen verbesserungswürdig. Schäden am knöchernen Lagergewebe während der Präparation der Knochenkavität können nicht ausgeschlossen werden. Genormte innengekühlte Instrumente für das LEDERMANN-Verfahren sind jedoch in Vorbereitung.
- Bis jetzt gibt es keine Vorlage gesicherter

Langzeitergebnisse, da das Verfahren relativ neu ist. Unabhängige Zwischenberichte sprechen jedoch von Mißerfolgsquoten von 10 % und darunter.

- Beim Eintritt eines Mißerfolgs ist die Traumatisierung der Gewebe durch die geringen Ausmaße der LEDERMANN-Schrauben gegenüber anderen Implantat-Schrauben etwas kleiner. Bei einer Epithelproliferation und -tiefenwachstum um den Implantatpfeiler mit entzündlichen Prozessen wird auch das Lösemoment der Schrauben stark verringert.
- Bei der für die Schraubenimplantation nach LEDERMANN zutreffende Indikation gibt es zur Zeit keine Implantationsform, die ähnlich gute Erfolgsaussichten aufzuweisen hat. Die für den gleichen Bereich ausgelegten Zylinderimplantate mit Stegprothetik (IMZ, s. Kap.5.7.4.4.) sind noch im Entwicklungsstadium. Bei der TiH_2-Beschichtung handelt es sich nach den heutigen materialkundlichen Erfahrungen um das im Moment beste Verfahren, um ein festes Einwachsen der Implantate, d.h. eine zumindest teilweise ankylotische Verbindung zwischen Implantat und Knochen, zu erreichen (s.Kap.4.6.). Fehlbelastungen der Implantate werden mit Hilfe äquilibrierter Prothesen auszuschalten versucht.
- Von anderen Autoren kritisiert wird die Forderung, die Implantate zur optimalen Kraftaufnahme in der Gegenkortikalis abzustützen, da diese auf Druck mit Resorption antworte.

- Aufklärung erfolgt weiterhin über das Verhalten nach der Operation, die Mundhygiene und die anschließende prothetische Versorgung mit Steg und äquilibrierter Prothese sowie über die eventuelle Notwendigkeit einer Vestibulumplastik. Der Patient muß zu regelmäßigen Nachuntersuchungen bereit sein.
- Klärung der Kostenfrage.

5.7.3. Zylinder-, Kegel- und Wurzelimplantate

Unter der Vielzahl der Implantate dieser Gruppe sollen diejenigen vorgestellt werden, die in den letzten Jahren im deutschsprachigen Raum zur Anwendung kamen und einen Beitrag zur Weiterentwicklung der enossalen Implantologie darstellten.

5.7.3.1. Zylinderimplantate

Das von KIRSCHNER und MEYER entwickelte Zylinderimplantat wurde bereits bei der Besprechung der auto-alloplastischen Replantationsmethode erwähnt (s.Kap.5.3.). Die 56 an Menschen erprobten Keramikimplantate gingen jedoch alle verloren, nach Angaben der Autoren meist durch Bruch der äußerst harten und damit spröden Implantationskörper.

SCHROEDER entwickelte ein Hohlzylinderimplantat, mit dem er in Tierversuchen die günstigen Eigen-

schaften der TiH_2-Spritzbeschichtung nachwies. Endgültige Ergebnisse über die erfolgreiche klinische Erprobung stehen noch aus.

Aus dem gleichen Material (Titan mit TiH_2-Oberflächenbeschichtung) besteht das IMZ-Implantat (= Intramobiles Zylinderimplantat) von KOCH und KIRSCH. Da es zunächst als Extensionsimplantat mit seitlichen Tragarmen Verwendung fand, erfolgt seine Besprechung in Kap.5.7.4.4.

5.7.3.2. Wurzelförmige Implantate

FRENKEL u. Mitarb. (142) verweisen bei ihren Versuchen mit den nichtmetallischen Implantatwerkstoffen Glaskohle und Aluminiumoxid-Keramik (Al_2O_3) auf ein wurzelförmiges Implantat aus Al_2O_3. Dieses wird für 5 bis 6 Monate als Vollimplantat inkorporiert. In einer zweiten Sitzung erfolgt das Einsetzen eines Stiftaufbaus.
Zahl der implantierten Wurzeln sowie statistisches Material über systematische Nachkontrollen liegen nicht vor. FRENKEL (142) warnt in seinen Ausführungen:

> "...Die dargestellten Anwendungsmöglichkeiten sollten jedoch nicht zu übertriebenem Optimismus Anlaß geben und den Anschein aufkommen lassen, als wären alle Probleme damit gelöst..."

Auch von ARNAUDOW (005, 006, 007, 008), der über ein enossales wurzelförmiges Implantat aus Kunst-

stoff referiert, soll ein Schlußsatz zitiert werden:

> "...Unter diesem Aspekt können wir die geschilderte Methode der Implantation "künstlicher Zahnwurzeln" nur unter Vorbehalt empfehlen..."

Bei beiden Methoden sind sicherlich einige Probleme noch ungelöst oder nicht berücksichtigt.

5.7.3.3. Tübinger Sofortimplantat

SCHULTE u. Mitarb. (489, 491, 492, 493) inaugurierten das "Tübinger Sofortimplantat". Dabei handelt es sich um einen Stufenkegel aus einer Aluminiumoxid-Keramik (Al_2O_3). Die Oberflächenmaximierung wird durch Lakunen erreicht,die entweder eine hohl-halbkugelförmige regelmäßige oder poröse unregelmäßige Anordnung haben. Sie sind so dimensioniert, daß ein Osteon mit Zentralgefäß einwachsen kann. Form und Oberflächengestaltung des "Tübinger Sofortimplantats" wurden in langwierigen und umfangreichen, exakt dokumentierten Versuchsreihen an Tieren und Menschen optimiert. (s.Abb.5.7.3.3.-1)

Abb.5.7.3.3.-1

Zahnfilm eines "Tübinger Sofortimplantats"

Die Unschärfe erklärt sich durch die ähnliche Transparenz für Röntgenstrahlen für Knochengewebe und Aluminiumoxid-Keramik

Mit freundlicher Genehmigung: Prof.Dr.Dr.P.TETSCH

Technisches Vorgehen:
Der desmodontale Faserapparat wird vor der Zahnextraktion mit einem Periotom weitgehend vom Zahn gelöst, so daß keine stärkeren Luxationen mit Traumatisierung des Knochens erforderlich sind. Nach der vorsichtigen Extraktion erweitert man die Alveole mit Normbohrern entweder zu einem kreisrunden oder mit Hilfe von Winkellehren zu einem ovalen Querschnitt. Die Gingiva propria wird in der Umgebung des entfernten Zahnes subperiostal mobilisiert und nach der Implantation mit einer Tabaksbeutelnaht im Bereich der zervikalen Rille des Implantats adaptiert.

Prüfenswerte Indikationen sind der Ersatz von Einzelzähnen, Brückenpfeilern sowie einzelner Pfeiler für teleskopierende Totalprothesen, außerdem ist das Verfahren geeignet zum Einzelzahnersatz im Frontzahngebiet jugendlicher Patienten, wo eine alternative festsitzende Versorgung noch nicht möglich ist.
Überzeugend wirken bei diesem Implantationssystem nicht nur die dem Projekt vorangegangenen Arbeiten und das systematische Erstellen einer optimalen Implantatform und -oberfläche.

Die von SCHULTE vorgestellten Untersuchungsunterlagen im Recall-System mit dem Ziel EDV-mäßiger Auswertung sind vorbildlich (s.Abb.5.7.3.3.-2, 5.7.3.3.-3).

Kontrollkartei für das „Tübinger Sofortimplantat"

Klinik ☐☐

Patienten Nr. ☐☐☐☐

Name:

Operateur:

geb.: ☐☐ ☐☐ ☐☐

OP. Datum ☐☐ ☐☐ ☐☐

Geschlecht männl. = 1 weibl. = 2 ☐

Implantat: ☐☐

1. Implantation = 1
2. Implantation = 2 ☐

Datum	Taschentiefe in mm				SFFR in mm				Lockerung				Beruhrschwelle				Perkussion				Ro	Foto	I Z	Ander	Bemerkung
	I	VZ	NM	ND	I	VZ	NM	ND	I	VZ	NM	ND	I	VZ	NM	ND	I	VZ	NM	ND			in mm		
	m b d	m b d	m b d	m b d	m b d	m b d	m b d	m b d																	

I Implantat
VZ Vergleichszahn Gegenseite
NM Nachbarzahn mesial
ND Nachbarzahn distal

SFFR Sulcus Fluid Fluß Rate
I Z freiliegender Zahnhals

Lockerung 0 = 0, 0-I = 1, I - II = 3, II-III = 5, III = 6

Perkussion - = 0, + = 1, + + = 2

Ro nein = 0, ja = 1

Foto nein = 0, ja = 1

Kontrollkartei für das „Tübinger Sofortimplantat"

Klinik: ☐☐

Patienten Nr. ☐☐☐☐

Name:

Operateur:

geb.: ☐☐ ☐☐ ☐☐

OP. Datum: ☐☐ ☐☐ ☐☐

Geschlecht: männl. = 1 weibl. = 2 ☐

Implantat: ☐☐

1. Implantation = 1
2. Implantation = 2 ☐

Abb.5.7.3.3.-2

Kontrollkartei für das "Tübinger Sofortimplantat"

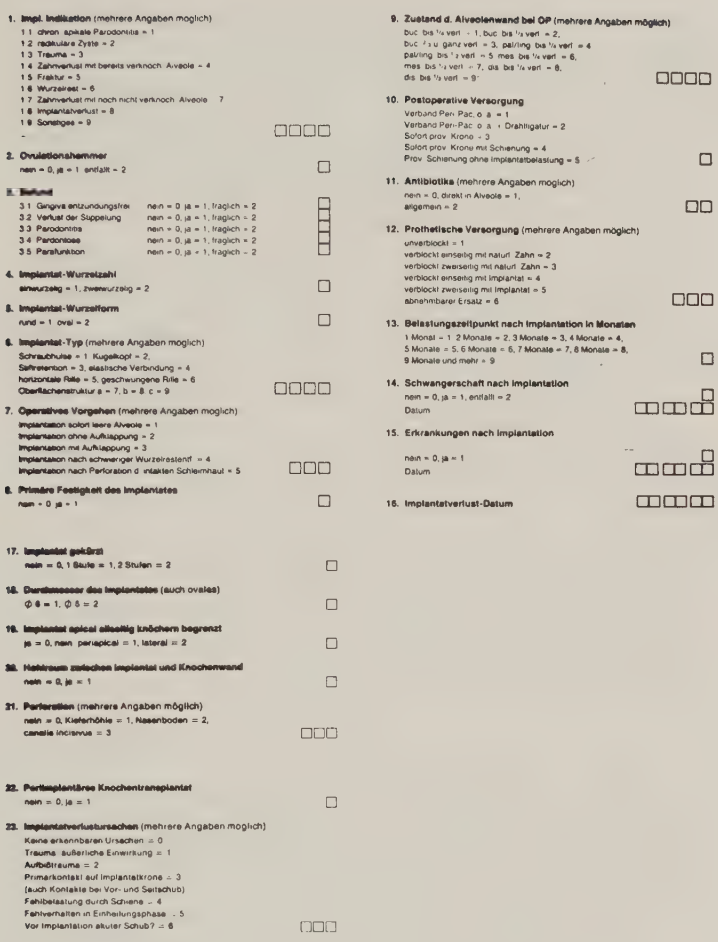

1. Impl. Indikation (mehrere Angaben möglich)
1.1 chron. apikale Parodontitis = 1
1.2 radikuläre Zyste = 2
1.3 Trauma = 3
1.4 Zahnverlust mit bereits verknoch. Alveole = 4
1.5 Fraktur = 5
1.6 Wurzelrest = 6
1.7 Zahnverlust mit noch nicht verknoch. Alveole = 7
1.8 Implantatverlust = 8
1.9 Sonstiges = 9

2. Ovulationshemmer
nein = 0, ja = 1, entfällt = 2

3. Befund
3.1 Gingiva entzündungsfrei — nein = 0, ja = 1, fraglich = 2
3.2 Verlust der Stippelung — nein = 0, ja = 1, fraglich = 2
3.3 Parodontitis — nein = 0, ja = 1, fraglich = 2
3.4 Parodontose — nein = 0, ja = 1, fraglich = 2
3.5 Parafunktion — nein = 0, ja = 1, fraglich = 2

4. Implantat-Wurzelzahl
einwurzelig = 1, zweiwurzelig = 2

5. Implantat-Wurzelform
rund = 1, oval = 2

6. Implantat-Typ (mehrere Angaben möglich)
Schraubhülse = 1, Kugelkopf = 2,
Saffretention = 3, elastische Verbindung = 4
horizontale Rille = 5, geschwungene Rille = 6
Oberflächenstruktur a = 7, b = 8, c = 9

7. Operatives Vorgehen (mehrere Angaben möglich)
Implantation sofort leere Alveole = 1
Implantation ohne Auflappung = 2
Implantation mit Auflappung = 3
Implantation nach schwieriger Wurzelresektion = 4
Implantation nach Perforation d. intakten Schleimhaut = 5

8. Primäre Festigkeit des Implantates
nein = 0, ja = 1

9. Zustand d. Alveolenwand bei OP (mehrere Angaben möglich)
bucc. bis ¼ verl. = 1, bucc. bis ½ verl. = 2,
bucc./sag. ganz verl. = 3, palatinal bis ¼ verl. = 4
palatinal bis ½ verl. = 5, mes. bis ¼ verl. = 6,
mes. bis ½ verl. = 7, dis. bis ¼ verl. = 8,
dis. bis ½ verl. = 9

10. Postoperative Versorgung
Verband Perio-Pac o. ä. = 1
Verband Perio-Pac o. ä. + Drahtligatur = 2
Sofort prov. Krone = 3
Sofort prov. Krone mit Schienung = 4
Prov. Schienung ohne Implantatbelastung = 5

11. Antibiotika (mehrere Angaben möglich)
nein = 0, direkt in Alveole = 1,
allgemein = 2

12. Prothetische Versorgung (mehrere Angaben möglich)
unverblockt = 1
verblockt einseitig mit natürl. Zahn = 2
verblockt zweiseitig mit natürl. Zahn = 3
verblockt einseitig mit Implantat = 4
verblockt zweiseitig mit Implantat = 5
abnehmbarer Ersatz = 6

13. Belastungszeitpunkt nach Implantation in Monaten
1 Monat = 1, 2 Monate = 2, 3 Monate = 3, 4 Monate = 4,
5 Monate = 5, 6 Monate = 6, 7 Monate = 7, 8 Monate = 8,
9 Monate und mehr = 9

14. Schwangerschaft nach Implantation
nein = 0, ja = 1, entfällt = 2
Datum

15. Erkrankungen nach Implantation
nein = 0, ja = 1
Datum

16. Implantatverlust-Datum

17. Implantat gekürzt
nein = 0, 1 Stufe = 1, 2 Stufen = 2

18. Durchmesser des Implantates (auch ovales)
Ø 6 = 1, Ø 5 = 2

19. Implantat apical allseitig knöchern begrenzt
ja = 0, nein periapical = 1, lateral = 2

20. Hohlraum zwischen Implantat und Knochenwand
nein = 0, ja = 1

21. Perforation (mehrere Angaben möglich)
nein = 0, Kieferhöhle = 1, Nasenboden = 2,
canalis incisivus = 3

22. Partielle/totale Knochentransplantat
nein = 0, ja = 1

23. Implantatverlustursachen (mehrere Angaben möglich)
Keine erkennbaren Ursachen = 0
Trauma: äußerliche Einwirkung = 1
Aufbautrauma = 2
Primärkontakt auf Implantatkrone = 3
(auch Kontakte bei Vor- und Seitschub)
Fehlbelastung durch Schiene = 4
Fehlverhalten in Einheilungsphase = 5
Vor Implantation akuter Schub? = 6

Abb.5.7.3.3.-3

Kontrollkartei für das "Tübinger Sofortimplantat"

Die Untersuchungsparameter, die den abgebildeten Vorlagen zu entnehmen sind, beinhalten die Messung von Taschentiefen, Sulcus-Fluid-Fließrate (SFFR), Lockerung und Perkussionsempfindlichkeit, Berührungsschwellenmessung sowie Röntgen- und Fotodaten.
Zwischenberichte über Ergebnisse aus diesen Nachuntersuchungen, Arbeiten von LUKAS und MÜHLBRADT (332) über die Lastaufnahme des periimplantären Knochens und von MÜHLBRADT (355) über die Tastsensibilität bei "Tübinger Sofortimplantaten" wurden anläßlich der 105. Jahrestagung der DGZMK in Mannheim 1979 vorgetragen.

Weitere wissenschaftliche Arbeiten über das "Tübinger Sofortimplantat" stammen von KRISTEN u. Mitarb. (288, 289), HEIMKE (185), SCHAREYKA (471), KREMPIEN u. Mitarb. (287) u.a.

In einer umfangreichen Studie, an der sich zahlreiche Universitätskliniken beteiligten, sollten die Erfolgsaussichten des Verfahrens überprüft werden. Durch die so gewonnene Vielzahl von Informationen wird eine aussagekräftige statistische Wertung erst möglich. Obwohl die bisherigen Erfolge und die systematische Durchführung des Verfahrens zu berechtigten Hoffnungen Anlaß geben, möchte ich SCHULTE (490) zitieren, der 1978 über seine eigene Methode schreibt:

"...Weder die Fallzahl noch die Beobachtungszeit der mitgeteilten Implantatergebnisse

rechtfertigen eine unkritische oder zu optimistische Beurteilung, wie sie bedauerlicherweise aufgrund einer Pressemitteilung des Presseamts der Universität Tübingen anläßlich des Tübinger Implantat-Symposiums im Oktober 1977 vielfach verbreitet worden ist..."

Auch an anderer Stelle wendet sich SCHULTE gegen die nach seiner Meinung unkritischen und oberflächlichen, vor allem zu optimistischen Ausführungen der Laienpresse zum Thema Implantation.

Bei seinen wissenschaftlichen Ausführungen bezieht sich SCHULTE auf 95 von ihm eingesetzte Sofortimplantate. Vier verschiedene Typen wurden klinisch erprobt. Die längste Beobachtungszeit betrug 1978 zweieinhalb Jahre. Von 54 Implantaten des Typs, der sich bisher am besten bewährte, gingen zwei verloren. Dies entspricht einer Mißerfolgsquote von 3,8 %. Bei anderen Typen war die Verlustrate höher.
Jüngste Informationen von der Stuttgarter Tagung des Implantat-Symposiums im Oktober 1980 bestätigen die guten Erfolgsaussichten nicht. Die Mißerfolgsquote für "Tübinger Sofortimplantate", die in der Mainzer Poliklinik für zahnärztliche Chirurgie eingesetzt wurden, liegt bei ca. 34 %. Andere bundesdeutsche Kliniken berichteten von ähnlichen Ergebnissen.

In Zusammenarbeit mit dem Rechtsamt der Universität Tübingen wurde eine Einverständniserklärung

erstellt, die jeder Patient vor der Implantation unterschreiben muß. SCHULTE verzichtet mit Hinweis auf das experimentelle Stadium der Versuche auf eine schriftliche Aufklärung über den Vorgang der Operation (s.Abb.5.7.3.3.-4). Die Rechtsprechung wird dem nicht ganz folgen können. Zusätzliche mündliche Aufklärung müßte unbedingt erfolgen über:

- Bedeutung und Tragweite der notwendigen diagnostischen Eingriffe.
- Zwischenfallsquote der Lokalanästhesie.
- Operationsverlauf und typische Gefahren. Da bei einer Sofortimplantation eine bereits bestehende Alveole nur geringfügig erweitert wird, ist die Verletzung anatomischer Strukturen wie der Kieferhöhlen oder des Nervus alveolaris inferior bei vorheriger Röntgenkontrolle und gebotener Vorsicht während der Implantation zwar nicht auszuschließen, aber doch unwahrscheinlich.
- Die Verwendung innengekühlter Instrumente zum Aufbereiten der Knochenkavität ist hier nicht unbedingt erforderlich. Dadurch, daß bereits die leere Alveole vorhanden ist und die Lage des Implantationsorts angibt, ist eine Kühlung durch Verwendung von Spray oder mit einer Spritze durchaus möglich, wenn auch nicht so effektiv wie bei der Verwendung zentral durchbohrter Instrumente.
- Die Erfolgswahrscheinlichkeit des Verfahrens scheint hoch zu sein, auch wenn die Auswertung

EBERHARD - KARLS - UNIVERSITÄT TÜBINGEN
ZENTRUM FÜR ZAHN-, MUND- UND KIEFERHEILKUNDE
Abt. für Zahnärztl. Chirurgie u. Parodontologie
Ärztl. Direktor: Prof. Dr. W. Schulte

Abteilung für Zahnärztl. Chirurgie u. Parodontologie
Osianderstraße 2-8 · D 7400 Tübingen 1

D 7400 Tübingen-1, den
Osiandorstraße 2-8
Tel.-Durchwahl: 0 70 71 / 29 21 35
Tel.-Klinik: 0 70 71 / 29 21 22

Unser Zeichen:
(Bei Antwort bitte angeben)

Einverständniserklärung

Ich, Frau/ Fräulein/ Herr .....
geb. ....., erkläre mich mit der operativen Einpflanzung künstlicher Zähne bei mir/ bei meinem Sohn/ Tochter .....
geb. ....., durch Herrn Prof. Schulte oder seinen durch ihn beauftragten Vertreter einverstanden.

Ich wurde darüber aufgeklärt, daß es sich um ein neues, noch wenig erprobtes Verfahren handelt, bei dem nicht garantiert werden kann, daß die künstlichen Zähne einwachsen. Dies kann zur Folge haben, daß die eingepflanzten Zähne nach mehr oder weniger kurzer Zeit wieder verlorengehen.

Ich erkläre ausdrücklich, daß ich im Falle eines Mißerfolges der Zahneinpflanzung keine Schadenersatzansprüche an Herrn Prof. Schulte, seinen Vertreter oder das Zentrum für Zahn-, Mund- und Kieferheilkunde geltend machen werde.

Mit dieser Erklärung ist die Vereinbarung verbunden, daß die künstliche Zahneinpflanzung und der dazugehörende Zahnersatz für mich kostenlos erfolgt. Gleichzeitig wurde ich darüber aufgeklärt, daß ich zu einer Reihe von Nachuntersuchungen bereit sein muß.

....
(Datum) (Unterschrift)

5.7.3.3.-4

Einverständniserklärung zur operativen Einpflanzung "Tübinger Sofortimplantate" am Zentrum für Zahn-, Mund- und Kieferheilkunde der Eberhard-Karls-Universität Tübingen

der in verschiedenen bundesdeutschen Kliniken erstellten Werte nicht mit dem von SCHULTE angegebenen Betrag von 3,8 % korrelierten. Viele der Mißerfolge seien zudem auf zu großzügige Indikation und die Einarbeitungsphase zurückzuführen.

- Bei einem eintretenden Mißerfolg ermöglicht die Stufenform des Implantats eine komplikationslose Entfernung. Weder an Knochen noch an Weichgeweben kommt es dabei zu Schäden. Das entstehende Trauma entspricht in etwa der vorangegangenen Extraktion.
- Für den Bereich der Sofortimplantation gibt es zu diesem Verfahren keine Alternative. Manche Autoren lehnen allerdings die Sofortimplantation in eine frische oder nicht genügend ossifizierte Alveole ab.
- Weitere Aufklärung muß erfolgen über das Verhalten nach der Operation, das Mundhygieneprogramm, die Recall-Untersuchungen sowie die prothetische Versorgung.
- Sämtliche Kosten einschließlich der prothetischen Versorgung wurden aus Forschungsmitteln des Bundes und des Landes Baden-Württemberg bestritten. Dem Patienten entstanden keine Kosten. Auch die an der Untersuchung beteiligten Kliniken erhielten bis vor kurzem die Implantate kostenlos.

5.7.3.4. Glaskohleimplantate

Die angebotenen Implantate aus Glaskohle besitzen eine zahnwurzelähnliche Form und werden in verschiedenen Größen angeboten. Sie setzen sich aus dem Implantatkörper und einem Stiftaufbau aus rostfreiem Stahl zusammen. Wahlweise sind sie als Sofortimplantate in einer frischen, aufbereiteten Alveole oder in zahnlosen Abschnitten zunächst als Vollimplantat zu verwenden. Dazu ist eine Gestaltung der Knochenkavität in ovalärer Form mittels einer LINDEMANN-Fräse ohne genormtes Instrumentarium notwendig. Die Präparation wird durch Meßschablonen überprüft. Sie ist nur annäherungsweise möglich.
Drei Monate nach der Implantation schließt sich in einer zweiten Sitzung die Freilegung des Implantats und die endgültige prothetische Versorgung an.

Glaskohle wurde Ende der 60er Jahre in den U.S.A. als Abfallprodukt der Raumfahrtindustrie für die implantologische Medizin entdeckt (N.A.S.A. (367)). Durch Verbrennung phenolischer Harze entsteht reiner Kohlenstoff in schwarzer, mikrokristalliner Form.

Die allermeisten der an Zahl umfangreichen Studien über die Anwendung der Glaskohle im medizinischen Bereich stammen aus den U.S.A. Dabei handelt es sich neben Fallbeschreibungen um histologische,

raster- und lichtelektronenmikroskopische Studien, Arbeiten über Form und Oberflächenbeschaffenheit sowie über materialkundliche Probleme (HODOSH u. Mitarb. (200), BOKROS (045), GRENOBLE u. Mitarb. (165, 166, 167, 168), DUMAS und MYERS (124), v.FRAUNHOFER u. Mitarb. (548), GREENLEE u. Mitarb. (164), STANITSKY und MOONEY (501), MEFFERT (343), STANLEY u. Mitarb. (502) u.v.a.). All diese Untersuchungen unterstreichen die guten Materialeigenschaften und die Gewebefreundlichkeit der Glaskohle.

In der Bundesrepublik Deutschland berichteten zunächst FRENKEL u. Mitarb. (142) über Glaskohleimplantate und die Anwendung eines Vitradent(R)-Wurzelimplantats auf Glaskohlebasis für den zahnärztlichen Bereich.

BUNTE, STRUNZ u. Mitarb.(092, 093, 514, 515, 516) berichteten über die in Zusammenarbeit mit der Freien Universität Berlin und der Fa.Leitz AG in Wetzlar entwickelten Glaskeramik Ceravital(R), einem Material, das durch Wärmebehandlung aus Gläsern bestimmter Zusammensetzung entsteht. Die dabei auftretenden Apatit-Kristalle zeigen bioaktive Eigenschaften. Ceravital(R) bewirkt in Geweben Reaktionen, wie sie auch durch Knochen hervorgerufen würden. Nach einer dreimonatigen Implantationszeit wiesen Ceravital(R)-Implantate neugebildetes Knochengewebe an der Knochen-Implantat-Grenze auf.

Ein wichtiges Kriterium für die Verwendung als Knochenersatzmaterial ist das mechanische Verhalten. Bei den derzeit in Erprobung befindlichen Glaskeramiken beträgt die Biegefestigkeit 10 kp/mm^2. Dieser Wert reduziert sich auf 8 kp/mm^2 bei dynamischer Belastung (2 x 10^6 Lastwechsel). Die Zahlen verdeutlichen, daß Ceravital$^{(R)}$ als Knochenersatz in stärker belasteten Knochenabschnitten kaum zu verwenden ist. Die weitere Entwicklung zielt darauf ab, einerseits die physikalischen Eigenschaften der Glaskeramik zu verbessern und andererseits Verbundstoffe herzustellen, beispielsweise als Oberflächenbeschichtung für metallische Implantate. Ein Erfolg dieser Bemühung macht die Glaskeramik dann auch als Implantatmaterial zur Aufnahme von Zahnersatz interessant.

Zur Implantation von Glaskohle muß man demnach auf nordamerikanische Erzeugnisse zurückgreifen. TETSCH (532) stellte bei Untersuchungen fest, daß die dunkle Farbe des Implantats nachteilige Auswirkungen auf die Ästhetik im Frontzahnbereich hat. Hier kommt es zu einer dunklen Verfärbung der Schleimhaut.

Um die Erfolgsaussichten dieser Implantationsmethode zu erfassen und sich in den Zustand zu versetzen, eine rechtswirksame Einwilligung in eine Glaskohleimplantation zu geben, muß der Patient über folgende Punkte aufgeklärt werden:

- Die Bedeutung und Tragweite der diagnostischen Eingriffe.
- Lokalanästhesie und Zwischenfallsquote.
- Operationsverlauf in groben Zügen, typische Gefahren durch Verletzung anatomischer Strukturen. Durch die Verwendung einer nicht-innengekühlten LINDEMANN-Fräse ist auf die Gefahr einer Gewebsschädigung beim Präparieren der Knochenkavität hinzuweisen. In abgeschwächter Form gilt dies ebenfalls für eine Sofortimplantation.
- Langzeituntersuchungen und statistisches Material waren trotz ausgezeichneter Dokumentation von Einzelfällen aus der nordamerikanischen Literatur nicht ersichtlich. Vergleichbare Statistiken sind auch für den deutschsprachigen Raum nicht einzusehen.
- Bei Eintritt eines Mißerfolgs ist die Entfernung des Glaskohleimplantats bedingt durch seine Form einfach. Die Traumatisierung der Gewebe ist sehr gering. Die entstehende Wunde entspricht der einer Extraktion.
- Als Alternativlösungen müssen andere enossale Implantationsverfahren mit bewertbaren Erfolgsaussichten angesprochen werden. Speziell zur Glaskohleimplantation gilt folgendes:
  Das Problem der Oberflächenstruktur ist durch poröse Implantate gelöst. Weiterhin zählt die Glaskohle zu den bioaktiven Materialien, eine positive Reaktion der umgebenden Gewebe ist

durchaus zu erwarten. Die dunkle Farbe des Implantats kann im Frontzahnbereich zu ästhetischen Beeinträchtigungen führen.
- Aufgeklärt werden muß der Patient über das Verhalten nach der Implantation, die Mundhygiene, das Recall-System, die eventuelle Möglichkeit einer zweiten Operation zum Freilegen des Implantats (beim zweizeitigen Verfahren) und die endgültige prothetische Versorgung.
- Klärung der Kostenfrage.

5.7.3.5. TCP-Implantate

Der Aufbau eines TCP-Implantats (= Tri- oder Tetracalciumphosphat) wurde bereits in Kap.4.5.4. vorgestellt.

Zur Entstehung der TCP-Implantate:
KÖSTER und HEIDE (273, 274, 275) gingen von der Überlegung aus, daß optimale Gewebeverträglichkeit dann zu erreichen ist, wenn die Gewebe das Implantat nicht mehr als fremd oder "non-self" ansehen.

Der Grundstoff für die Entwicklung eines solchen Implantatwerkstoffes war das Calciumphosphat. Der Knochen selbst besteht zu ca. 50 % aus kristallischen Phosphaten, im wesentlichen aus Hydroxylapatit $Ca_5 \left[(OH)/(Po_4)_3\right]$.
Durch die Modifizierung der Sinter- und Synthesebedingungen ist es möglich, die mechanischen Werte der Keramik zu verändern und sie praktisch von

schnellresorbierbar bis nicht resorbierbar "einzustellen".
In umfangreichen Tierexperimenten wurden im Frankfurter Battelle-Institut von KÖSTER, HEIDE, KÖNIG, KRAMER, KLING und KARBE (241, 273, 274, 275) die histologischen Ergebnisse ausgewertet und mit gleichfalls implantierten Versuchskörpern aus Aluminiumoxid-Keramik (Al_2O_3) und Calciumaluminat verglichen.
Die Ergebnisse zeigten eindeutig eine hohe Gewebeverträglichkeit der TCP-beschichteten Körper, die noch geringfügig besser war als die der Implantate aus Aluminiumoxid-Keramik. Neben der vollständigen Biokompabilität, gekennzeichnet durch das Fehlen jeglicher Fremdkörperreaktion und einer bindegewebsfreien Knochenanlagerung, wird sogar eine Knochenneubildung an der Implantatoberfläche durch Stimulation der Osteoblastenaktivität durch TCP angenommen.
In einer klinischen Untersuchung an der Mainzer Poliklinik für zahnärztliche Chirurgie von KAISER, WAGNER, TETSCH und KÖSTER(23o) wurde die TCP-Keramik zum Auffüllen von Knochendefekten nach Wurzelspitzenresektionen und Zystektomien eingesetzt. Das Patientengut, bestehend aus 66 Patienten, wurde bis zu sechs Monate nachuntersucht. Nach einer zunächst unauffälligen Einheilungsphase kam es um die zehnte postoperative Woche zu einer ungewöhnlich hohen Rate an Spätkomplikationen mit Fistelbildung und Abstoßung der TCP-Keramik. In der Diskussion mußte darauf hingewiesen werden, daß die

TCP-Keramik zumindest in der angegebenen Indikation keine Anwendung finden sollte.
Auf dem bioimplantologisch-gnathologischen Symposium der TCP-Forschungs- und Entwicklungsgruppe in München am 2./3. Juni 1978 wurde die hervorragende Gewebeverträglichkeit im Tierversuch herausgestellt (KERSCHBAUM (248)). Bis zu diesem Zeitpunkt wurden außerdem nur unbelastete Implantate untersucht. Der Verantwortliche für das praktische Vorgehen am Patienten, RIESS (440, 441), berichtete von der Implantation von 120 TCP-Implantaten, die eine Liegedauer von 5 bis 7 Monaten erreicht hätten. Dabei waren keine konkreten Angaben über das Verhalten und die Bewährung unter Belastung zu erhalten, da die Implantation zweizeitig vorgenommen wird und die Implantate sich noch unbelastet im Kiefer befanden.
In der Zwischenzeit haben RIESS und die TCP-Implantate mehr durch Veröffentlichungen in der Laienpresse auf sich aufmerksam gemacht, zuletzt in der Zeitschrift "Stern" in der Ausgabe vom 28. Februar 1980. Dort spricht RIESS von 300 eingesetzten TCP-Implantaten. Unter anderem heißt es in diesem Bericht (314) :

"...Um weitere Forschungsaufträge ans Battelle-Institut und die Universitäts-Kliniken vergeben zu können, ließ RIESS eine Finanzierungsgesellschaft gründen, die TCP-Dental-Implantate GmbH & Co KG. Das Gründungskapital von 5,5 Mill. DM brachten in 30 Tagen 124 Bürger, meist Zahnärzte und Ärzte, auf. Vertriebs- und Lizenzer-

löse, der Verkauf von Spezialinstrumenten sowie die Schulungskurse für Zahnärzte sollen eines Tages guten Gewinn abwerfen... Die Serienproduktion der zur Zeit noch handgefertigten 9 bis 15 mm langen Kunstwurzeln (Einzelpreis DM 426,70 ohne das Einsetzen) kann frühestens in zwei Jahren beginnen, wenn das Bundesgesundheitsamt in Berlin das Wurzelmaterial zugelassen hat. Da das TCP vom Knochen aufgenommen wird, gilt es als Arzneimittel und muß Tierversuche und klinische Prüfungen durchlaufen, deren Kosten mit 1,5 Mio. DM veranschlagt werden..."

Während des vorstehend erwähnten Symposiums wurden noch andere Ansatzpunkte der Kritik laut. Gravierendster Vorwurf war der eines wenig planmäßigen und gezielten Vorgehens bei der Wahl der Implantationsorte im Kiefer und bei der Indikationsstellung. Eine Reihe von Einwänden beschäftigte sich mit der Konstruktion des epimobilen Aufsatzes, dessen Prinzip in der jetzigen Form als nicht ausgereift bezeichnet wurde (KERSCHBAUM (248)). KERSCHBAUM (248) weist auf weitere Einwände hin und zieht den Schluß:

"...Es drängt sich der Eindruck auf, daß die praktische Erprobung des TCP-Systems in der zahnärztlichen Praxis zu schnell und ohne entsprechend wissenschaftlich qualifizierte klinische Begleituntersuchungen vorangetrieben wurde...Die bisherigen Ergebnisse der tierex-

perimentellen und klinischen Forschungen reichen nicht aus, um sich ein klares Bild von der Wirksamkeit der TCP-Implantate zu machen."

Gerade dieses klare Bild aber sollte einem Implantat-Patienten nach Möglichkeit vermittelt werden, bevor er seine Einwilligung in den bevorstehenden Eingriff geben kann. Die vielen ungelösten Probleme in der klinischen Anwendung lassen die dargestellten Erkenntnisse nur als vorläufig erscheinen. Auch Forscher in den U.S.A. beschäftigen sich mit TCP (DRISKELL u. Mitarb. (123)). Sie verwenden es u.a. als Wurzelfüllmaterial und zur direkten Pulpenüberkappung.

Die Aufklärungspflicht des Implantologen bei TCP-Implantaten erstreckt sich über:

- Notwendige diagnostische Eingriffe, Bedeutung und Tragweite.
- Lokalanästhesie und Zwischenfallsquote.
- Operationsverlauf in groben Zügen. Darstellung der typischen Gefahren und ihrer Folgen. Zu erwähnen ist die vorbildliche, schonende Operationstechnik durch die konsequente Benutzung innengekühlter Bohrer und Fräsen, die eine Schädigung des knöchernen Lagergewebes beim Aufbereiten der Kavität weitgehend ausschließt.
- Es sind keine Langzeituntersuchungen in kli-

nischer Hinsicht erstellt worden. Auch über ein eventuell bestehendes systematisches Recall-System ist nichts bekannt. RIESS verweist hingegen auf ca. 300 bisher vorgenommene Implantationen (313).

- Bei Eintritt des Mißerfolgs hängt der Grad der Traumatisierung der Gewebe von Form und Größe des Implantats ab. RIESS verwendet mehrere Implantat-Typen, die mit TCP umkleidet werden.
- Auf bestehende Alternativlösungen hat der Implantologe hinzuweisen. Im Vergleich zu anderen Verfahren ist folgendes zu bemerken:

  Zur Stimulierung des Knochenwachstums findet die bioaktive Keramik TCP Verwendung. Ihre Gewebeverträglichkeit beim Menschen ist noch nicht bewiesen. Der epimobile Aufsatz aus Kunststoff ist ein Kraftdämpfungselement, entlastet Implantat und Kieferknochen und verringert Belastungsspitzen. Allerdings wird die prinzipielle Wirksamkeit dieses epimobilen Kunststofflagers von einigen Implantologen in der bei RIESS bestehenden Ausführung bezweifelt.
- Aufklärung über Mundhygiene und Recall-System, dem Verhalten nach der Implantation und der Notwendigkeit einer zweiten Operation (zweizeitiges Verfahren) zum Freilegen des Implantats und anschließender prothetischer Versorgung.
- Klärung der Kostenfrage.

5.7.4. Extensionsimplantate

Unter dem Begriff Extensionsimplantate faßt man Verfahren zusammen, die ihre Stabilität durch eine flächenhafte Orientierung erzielen (TETSCH (532)). Die anatomischen Verhältnisse lassen praktisch nur eine Ausdehnung in mesio-distaler Richtung zu. Einzelne Formen heißen Blatt-, Keil-, Klingen- und Ankerimplantate. Der Vorteil dieser Verfahren liegt darin begründet, daß sie transversal einwirkenden Kräften einen großen Widerstand entgegensetzen und durch die große Ausdehnung den einwirkenden Kaudruck auf eine große Fläche übertragen. Damit reduziert sich der Druck pro Flächeneinheit gegenüber anders geformten Implantatkörpern. Die ausgedehnte Basis der Blatt- und Klingenimplantate besitzt Aussparungen, in die das Knochengewebe einwachsen kann. Dadurch wird eine sekundäre Stabilisierung erzielt. Eine weitere Möglichkeit der sekundären Stabilisierung ist das Versenken der Implantatschulter unter die Kortikalis. Sie wird durch Regeneration des Knochengewebes oberhalb der Implantatschulter erreicht.

Zu Beginn der Entwicklung der Extensionsimplantate wurde auf die Vorbereitung einer Kavität zum Einbringen des Implantats verzichtet und statt dessen eine Klinge in den Kieferknochen eingetrieben. Dieses Verfahren hatte eine

erhebliche Druckschädigung des knöchernen Lagergewebes zur Folge, die in Einzelfällen zu iatrogenen Kieferfrakturen führte (TETSCH (532)).

Heute erfolgt auch bei diesen Verfahren die Schaffung einer Knochenrinne zur genauen Einpassung des Implantats. Experimentelle und klinische Untersuchungen von TETSCH (521, 523) beweisen die günstigen Voraussetzungen für das Erzielen einer hohen primären Stabilität des Implantats durch den Einsatz oszillierender Sägen.
Die Verwendung von Fräsen (LINKOW (325, 326, 327, 328, 329, 330))bewirkt eine sehr inhomogene Grenzfläche. Dabei tritt im Bereich der Implantatschulter nur ein linienförmiger Kontakt zwischen Implantat und Knochengewebe ein. Somit werden bestimmte Knochenareale übermäßig beansprucht und abgebaut, so daß eine Lockerung des Implantats und nachfolgend der Verlust eintritt (s.Kap.2.4.).
Nicht nur der Gebrauch einer oszillierenden Säge, auch die Verwendung der von BRINKMANN (043, 045, 042) vorgeschlagenen innengekühlten Kreissäge können diesen Folgen der Schädigung des Lagergewebes vorbeugen.

5.7.4.1. "Blade-vents" nach LINKOW

LINKOWs "Blade-vents" haben bisher unter den Extensionsimplantaten die größte Verbreitung gefunden und nehmen auch im deutschsprachigen Schrifttum den meisten Raum ein (JACOBS (214, 215, 216, 217, 218, 219, 220, 221), BABBUSH (009, 010, 011), BRINKMANN (041, 042, 043, 045), LINKOW (325, 326, 327, 328, 329, 330), CRANIN (103), BOLLMANN und TETSCH (037), STRASSL (508, 509, 512, 513), TETSCH (532), GERSHKOFF (154), STEINBRINK (505), MÜNCH (527), PEPPMEIER (407), PRUIN (420), KREKELER u.Mitarb. (287), GRAFELMANN (162, 161, 167), RAKOWER (422), HAMPEL (182), JUDY und WEISS (226), HUOBER (208) u.v.a.). Andere Bezeichnungen für die "Blade-vents" sind auch Schneideblatt-, Lochblatt- oder Klingenimplantate, zur Zeit der alten Formen negativierend "Rasierklingen-" (RHEINWALD (407)) oder "Gillette-Implantate" (LHOTSKY (407)).

Das Material der "Blade-vents" ist Titan mit einem Reinheitsgehalt von 99,558 %. Es gibt sie in 21 Variationen, ein- und zweipfostig, für den Ober- und Unterkiefer (s.Abb.5.7.4.1.-1).

Dabei wurde durch ein besonderes Oberflächenrelief die Kontaktfläche zum Knochen größtmöglich extendiert (s.Abb.5.7.4.1.-2).

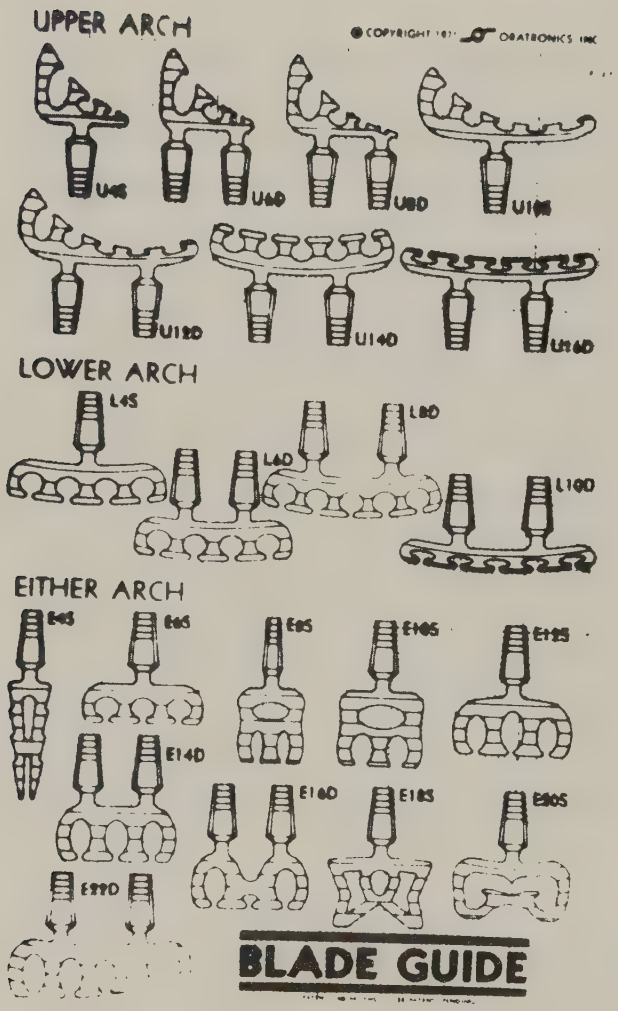

Abb.5.7.4.1.-1

Schablone für LINKOW-"Blades"

aus: HAMPEL, H. (182)

Heutiger Stand und Bewertung der enossalen Implantologie

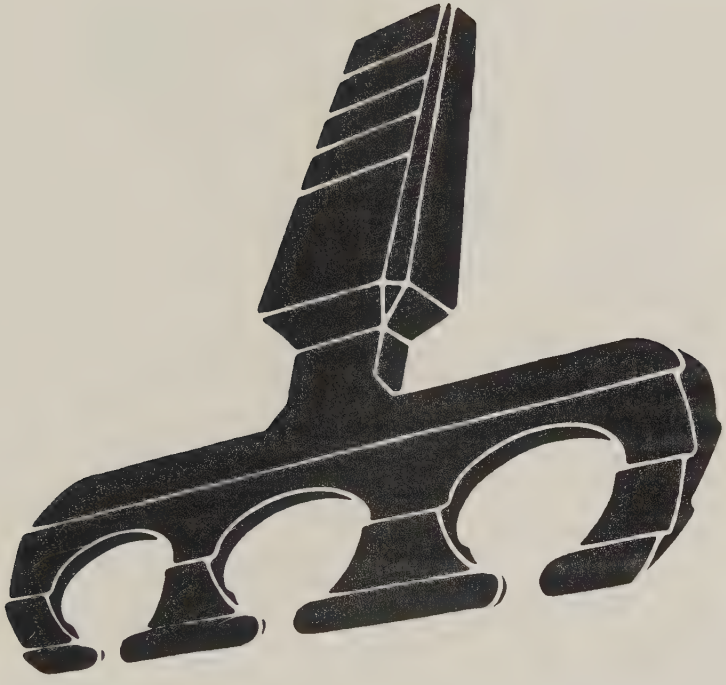

Abb.5.7.4.1.-2

Blattimplantat nach LINKOW

aus: HAMPEL, H. (182)

Heutiger Stand und Bewertung der enossalen Implantologie

Alle scharfen Kanten und Spitzen wurden vermieden. Keilform und gegenseitig versetzte Unterschnitte sollen für Retention sorgen.
Die Auswahl der Implantatform wird anhand von Schablonen getroffen, die es in verschiedenen maßstabsgerechten Vergrößerungen sowohl für den Zahnfilm als auch für die Orthopantomogramm-Aufnahme gibt.
PEPPMEIER beschreibt das ausführliche Instrumentarium und die technische Ausführung der Operation (407). Durch die große Auswahl an Implantatformen sind im Falle einer gegebenen allgemeinen Indikation der Implantation kaum anatomische Grenzen gesetzt.
Die statistischen Untersuchungen, die sich mit der Blattimplantation befassen, widersprechen sich teilweise erheblich.
BRINKMANN (046) spricht von 20 % Mißerfolgen bei den 272 von ihm implantierten "Blades", während TETSCH (524, 525, 533) bei einer Nachuntersuchung von 344 Extensionsimplantaten über einen Implantationszeitraum von bis zu sieben Jahren die Mißerfolgsquote mit 35,1 % angibt. TETSCH unterscheidet bei seinen Untersuchungen noch zusätzlich nach Lokalisation und Indikationsbereich der Implantate und beschreibt die genaue Klassifikation der Mißerfolge.

Dies sollte dem Patienten vor seiner Entscheidung für eine Blattimplantation nach LINKOW bekannt sein:

- Bedeutung und Tragweite der notwendigen diagnostischen Eingriffe.
- Lokalanästhesie und Zwischenfallsquote.
- Operationsverlauf in groben Zügen, typische Gefahren und ihre Folgen. Die 21 Implantatformen ermöglichen jedoch in vielen Fällen eine Umgehung der Kieferhöhlen und der Nasenhöhle, vermeiden eine Verletzung des Nervus alveolaris inferior und erlauben damit eine weitestgehende Anpassung an die individuell verschiedenen anatomisch-topographischen Gegebenheiten.
  Die Operationstechnik mit den Carbide-Fräsen 700 L, XL und XXL dient bei diesem Verfahren keinesfalls der Herstellung eines optimal präparierten Implantatlagers. Der Vorteil von oszillierenden Sägeblättern und innengekühlten Kreissägen ist erwiesen. Schädigungen des knöchernen Lagergewebes aufgrund der inhomogenen Präparation der Knochenrinne können nicht ausgeschlossen werden.
- Die Implantation von "Blade-vents" ist ein hinlänglich bekanntes und lange erprobtes Verfahren, über das auch gesicherte Langzeituntersuchungen vorliegen. Die Mißerfolgsquote ist nach TETSCH mit 35, 1 % anzunehmen.
- Bedingt durch ihre Form sind Extensionsimplantate im Falle eines Mißerfolgs nicht immer einfach zu entfernen. Die Traumatisierung der Gewebe kann, etwa bei zweipfostigen Implantaten, beträchtliche Ausmaße annehmen und eine prothe-

tische Versorgung, falls sie überhaupt möglich ist, herauszögern.
- Auf die gegebene Indikation zutreffende Alternativmöglichkeiten hat der Implantologe hinzuweisen. Dazu muß bemerkt werden, daß Titan nicht das geeignete Material für eine Implantation darstellt, zumindest nicht in der hier benutzten Form als glattes Metall (s.Kap.4.5.2.). In keinem Fall wurde zwischen glattem Titan und dem Implantatlager eine ankylotische Verbindung beobachtet und nachgewiesen. Es muß darauf verwiesen werden, daß es sich hierbei nicht um Titanimplantate mit TiH_2-Spritzbeschichtung handelt, deren Eigenschaften ganz andere Erfolgsaussichten hervorrufen.
- Aufklärung über das Verhalten nach der Implantation, die Mundhygiene, das Recall-System und die endgültige prothetische Versorgung.
- Klärung der Kostenfrage.

5.7.4.2. Andere Blattimplantate

Es handelt sich hierbei um zwei weitere Blattimplantate aus Titan, die sich in Details von den LINKOWschen "Blades" unterscheiden.
Die Virokimplantate haben diesen gegenüber den Vorteil, daß man sie segmentieren kann und somit die übliche umständliche große Lagerhaltung der LINKOW-"Blades" entfällt.
Das Blattimplantat von HÄFNER zeichnet sich durch

einen Implantatkopf aus, auf dem über eine Schraubenverbindung eine bedingt abnehmbare prothetische Konstruktion sicher fixiert werden kann.

5.7.4.3. Ankerimplantat nach MUTSCHELKNAUSS

Die technologischen Fortschritte bei der Herstellung keramischer Implantatformen haben die Fertigung eines Extensionsimplantates in Ankerform aus Aluminiumoxidkeramik (Al_2O_3) ermöglicht. Über die Biokompabilität dieser Keramik wurde bereits an anderer Stelle berichtet.

Bei der werkstoffkundlichen Prüfung wurde besonders darauf Wert gelegt, ob die äußerst harte und damit spröde Keramik axialem und extraaxialem Druck standhalten würde (s.Abb.5.7.4.3.-1, 5.7.4.3.-2).
MUTSCHELKNAUSS verweist dabei auf die Korrelation der von EICHNER (128) angegebenen Obergrenze für den Kaudruck von 18,6 kp mit der Festigkeit des Implantats, das erst bei der extraaxialen Belastung mit 576 kp brach.
Wie bei den Pfeilstift-Implantaten besitzt auch bei den Ankerimplantaten die Fa.Feldmühle AG die Rechte für den Alleinvertrieb. Abb.5.7.4.3.-3 zeigt die für jeden Zahnarzt zu erwerbende Grundausstattung.

Ebenso wie bei der auto-alloplastischen Replantationsmethode nach KIRSCHNER und der Pfeilstift-

Implantation nach MUTSCHELKNAUSS wurde auch bei diesem Verfahren eine übersichtliche Tafel für das operative Vorgehen bei der Implantation erstellt (s.Abb.5.7.4.3.-4).

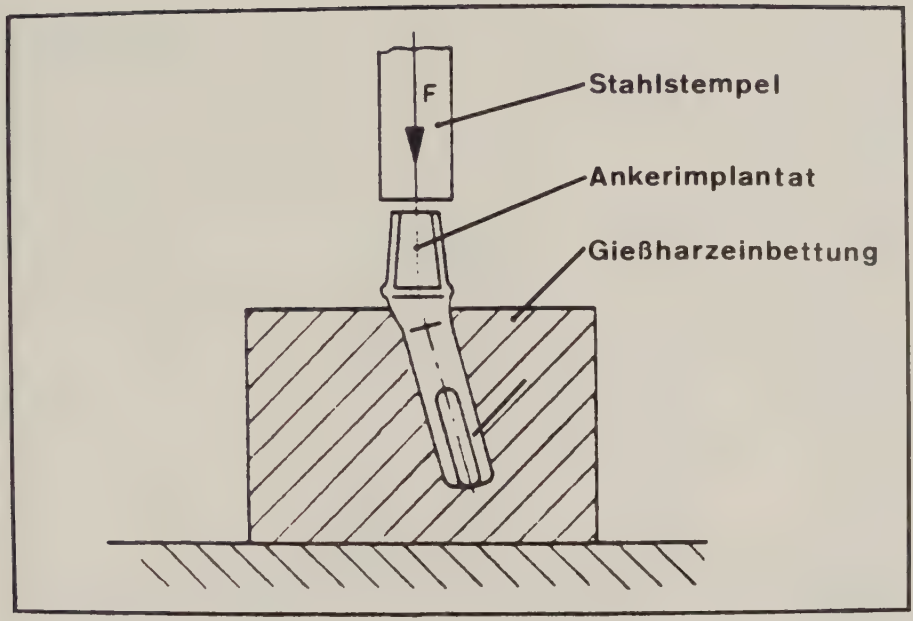

Abb. 5.7.4.3.-1

Belastung des eingebetteten Ankerimplantats in senkrechter Richtung

aus: MUTSCHELKNAUSS, E. und E. DÖRRE (365)

Extensionsimplantate aus Aluminiumoxid-Keramik

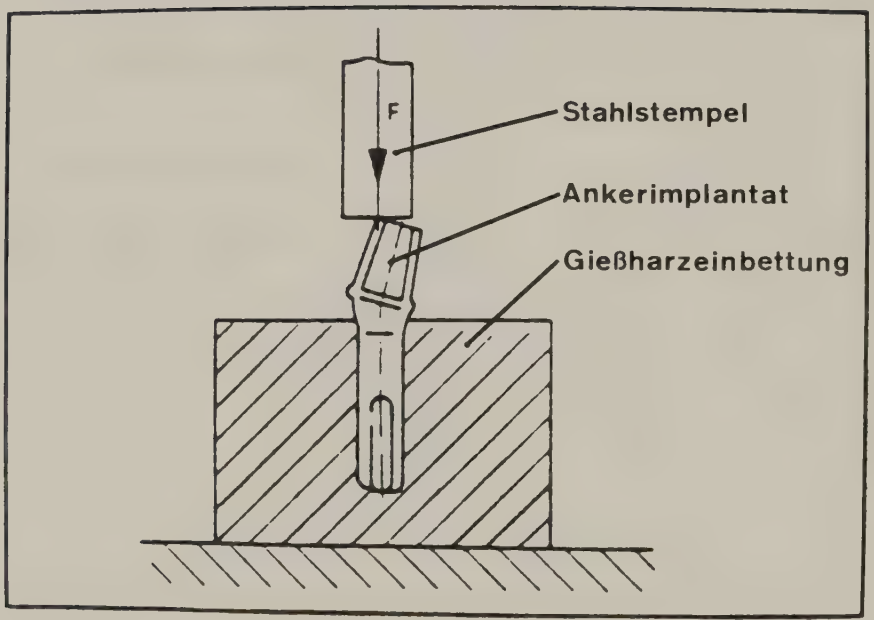

Abb. 5.7.4.3.-2

Belastung des eingebetteten Ankerimplantats unter einem Winkel von 15°

aus: MUTSCHELKNAUSS, E. und E. DÖRRE (365)

Extensionsimplantate aus Aluminiumoxid-Keramik

Grundausstattung		Nachbestellungen	
	5 Imlantate (einpfostig)		DM 135,- pro Stück + MWSt Verpackungseinheit 3 Stück
	2 Implantate (zweipfostig)		DM 155,- pro Stück + MWSt
	2 Röntgenkontrastlehren (einpfostig)		DM 130,- pro Stück + MWSt
	1 Röntgenkontrastlehre (zweipfostig)		DM 150,- pro Stück + MWSt
	1 Bohrlehre (einpfostig)		DM 210,- pro Stück + MWSt
	1 Bohrlehre (zweipfostig)		DM 230,- pro Stück + MWSt
	1 Röntgenschablone		DM 10,- pro Stück + MWSt
	Frässatz	Nr. 1 Fig. 233.21.060 Nr. 2 Fig. 233.21.100 Nr. 3 Fig. 230.21.100 Nr. 4 Fig. 233.21.150 Nr. 5 Fig. 273.21.015 Nr. 6 Fig. 269.RG.21.030	Nachbestellung des kompletten Frässatzes (Fig. 4018) bzw. von Einzelteilen zum Frässatz bitte über Gebr. Brasseler, Lemgo
Gesamtpreis Grundausstattung	DM 1.665,- + MWSt	Die Preise verstehen sich ab Werk, exklusiv Verpackung; Es gelten unsere Allg. Verkaufs- und Lieferbedingungen.	

Abb.5.7.4.3.-3

Grundausstattung Ankerimplantate
nach MUTSCHELKNAUSS

Mit freundlicher Genehmigung: Dr.E.DÖRRE, Feldmühle AG

1

Nach üblicher Aufklappung, Festlegung der Länge und Lage der zu fräsenden Knochenrinne durch Rosenbohrer. Zuerst Insertionspunkt für Ankerpfosten festlegen. Dann Markierungslöcher im Abstand von 5 mm anbringen.

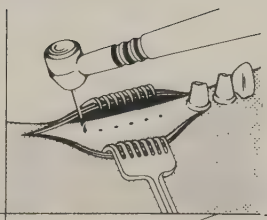

2

Mit kreisförmiger Radfräse (Nr. 1; siehe unter Grundausstattung) die Bohrlöcher zu einer gerade verlaufenden Knochenrinne verbinden. Kühlung mit isotonischer Kochsalzlösung.

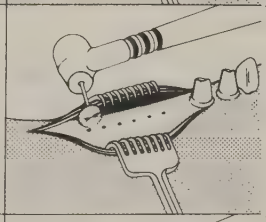

3

Mit Radfräsen (Nr. 2-4) erfolgt Vertiefung der Rinne. Es ist wichtig, hierbei der Anatomie des Kieferknochens entsprechend die Knochenrinne nicht senkrecht, sondern schräg anzulegen. 15° Abknickung des Implantatpfostens sind in den Implantatkörper eingearbeitet.

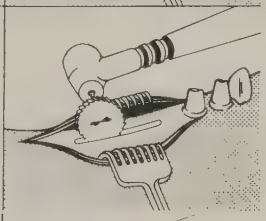

4

Mit Tiefenfräser (Nr. 5) Ausschachten der Ecken auf Implantatlänge. Antrieb erst betätigen, wenn das Arbeitsende des Fräsers im Implantatbett verschwunden ist. Gründliches Beseitigen der Bohrspäne durch Ausspülen mit isotonischer Kochsalzlösung.

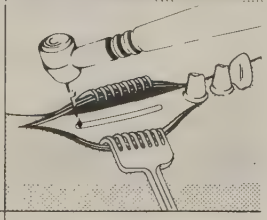

5

Nach Fertigstellung der Rinne wird die entsprechende Bohrlehre in die Knochenrinne eingeführt. Die an der Seite der Bohrlehre angebrachten Meßrillen (7 und 9 mm-Marken) ermöglichen die Kontrolle der gewünschten Tiefe.

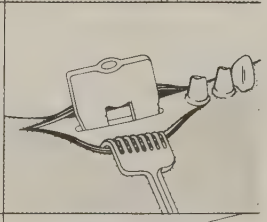

6

Durch den Zylinder der Bohrlehre wird der Spiralbohrer (Nr. 6) exakt in die Tiefe geführt, um das Lager für den Ankerschaft herzustellen. Der Begrenzungsring des Spiralbohrers verhindert ein zu tiefes Eindringen des Bohrinstruments.

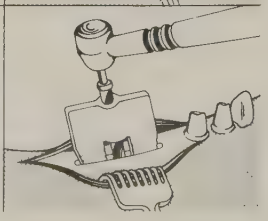

7

Einsetzen der Röntgenkontrastlehre aus Titanoxid zur Röntgenkontrolle über Lage und Tiefe des Implantatbettes. Einführen der keramischen Lehre nur manuell, nicht mit Metallinstrumenten.

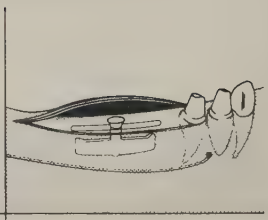

8

Wegen Parallelität, Anatomie und Okklusion müssen Korrekturen am Implantatkörper vor der endgültigen Implantation außerhalb des Mundes mit einer Diamantscheibe vorgenommen werden.

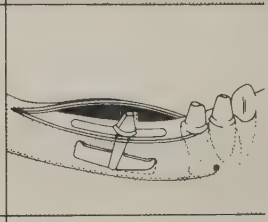

9

Nach der Einartikulation und endgültigen Implantation Schließen der Wundränder durch Nähte.
Anschließend Immobilisierung von Implantat und natürlichen Pfeilerzähnen durch provisorische Brücke aus Kunststoff. Übertragungskappen nach System ADAPTA.

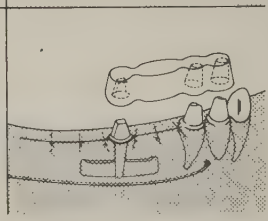

Abb.5.7.4.3.-4

Operatives Vorgehen bei der Implantation von Ankerimplantaten aus Aluminiumoxidkeramik nach MUTSCHELKNAUSS

Mit freundlicher Genehmigung: Dr.E.DÖRRE, Feldmühle AG

BRINKMANN (048) berichtete anläßlich des 19. Deutschen Zahnärztetags in Hannover von 12 eingesetzten Implantaten. Gesicherte Ergebnisse und Erkenntnisse aus Nachuntersuchungen stehen allerdings noch aus.

Vor seiner Entscheidung wäre einem Patienten also folgendes mitzuteilen:

- Notwendigkeit, Bedeutung und Tragweite der diagnostischen Eingriffe.
- Information über Lokalanästhesie und Zwischenfallsquote.
- Operationsverlauf in groben Zügen. Hier bietet sich wiederum die Broschüre der Feldmühle AG an. Typische Gefahren während der Implantation und die möglichen Folgen. Der ausschließliche Indikationsbereich im horizontalen Anteil des Unterkiefers schließt eine Verletzung anatomischer Strukturen weitgehend aus, da das Implantat mit seiner Form spezifisch für diesen Bereich ausgelegt ist.
  Gegenüber der Aufbereitung des Knochenlagers durch die Fräsen 700 L, XL und XXL bei der Implantation von LINKOW-"Blades" ist hier durch die Verwendung von Radfräsen und Spiralbohrern, die unter ständigen Spülungen mit physiologischer Kochsalzlösung betrieben werden, ein erheblicher Fortschritt erzielt worden. Der Einsatz innengekühlter Instrumente würde auch hier noch einen Schritt weiter führen in Richtung auf eine gewebe-

schonende Aufbereitung der Knochenrinne, was die Erfolgsaussichten steigen läßt.
- Mißerfolgsquoten und Langzeitergebnisse sind bei diesem Verfahren noch nicht erstellt. Die Implantation kann nur als ein logischer Schritt betrachtet werden, das Verfahren der Extensionsimplantation durch Änderung von Form und Material des Implantats von einigen negativen Faktoren zu befreien und ihre positiven beizubehalten.
- Bedingt durch die Ausmaße des Implantats kann es zur größeren Traumatisierung der Gewebe und einem Hinauszögern der prothetischen Versorgung bei Eintritt des Mißerfolgs kommen.
- Aufklärung über das Verhalten nach der Operation, die Mundhygiene, das Recall-System und die endgültige prothetische Versorgung schließen sich an.
- Klärung der Kostenfrage.

5.7.4.4. IMZ-Implantate nach KOCH und KIRSCH

Eine Weiterentwicklung der Extensionsimplantate stellt das intramobile Zylinderimplantat (IMZ) von KOCH und KIRSCH (268) dar.
Nach einer statistischen Auswertung von über 700 in eigener Praxis durchgeführten Implantationen verschiedenster Art waren für KOCH vier Feststellungen entscheidend für die Konstruktion einer Implantationstechnik:

- Ein großer ossaler Kieferkammquerschnitt und eine verstärkte Lamina dura im zervikalen Bereich des Implantatpfostens gewährleisten genügend Lateralstabilität.
- Im Oberkiefer gibt es keine ausreichende Festigkeit in der Spongiosa. Unzureichende Tragfähigkeit eines Implantats jedoch führt zu Osteolyseerscheinungen in den umgebenden Geweben.
- Das Indikationsgebiet für eine enossale Implantation liegt eindeutig im Unterkiefer.
- Nur ein ruhiggestelltes Implantat ohne schleimhautperforierenden Pfosten heilt komplikationslos ein und kann so vor Fehlbelastungen geschützt werden.

Auf den genannten Kriterien aufbauend erfolgte die Entwicklung des IMZ durch KOCH und die anschließende praktische Erprobung durch KIRSCH.

Der zylindrische Mittelteil des IMZ enthält ein elastisches Lager, in dem der Implantatkopf fixiert ist. Das Kunststofflager als Kraftdämpfungselement sorgt für eine dynamische Überleitung von Belastungen über laterale Tragarme, wodurch eine ungleichmäßige Kraftaufnahme durch das knöcherne Lagergewebe vermieden wird (s.Abb.5.7.4.4.-1).

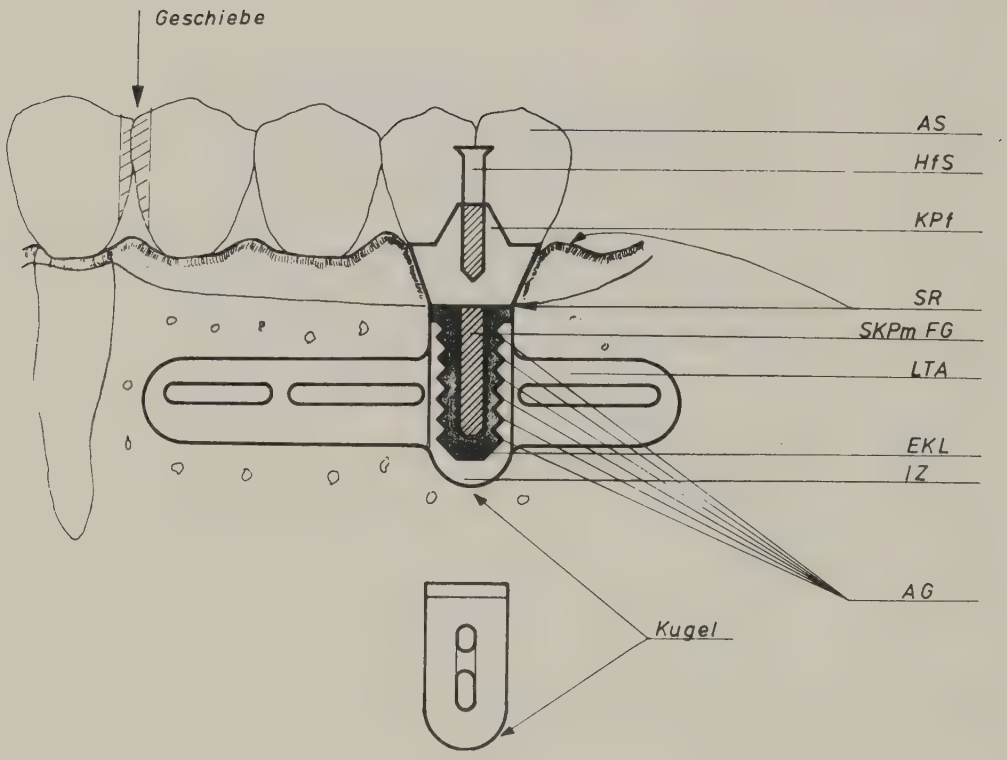

Abb.5.7.4.4.-1

Aufbau eines IMZ-Implantats nach KOCH und KIRSCH (Typ II)

AS	Abschraubbare Suprastruktur
HfS	Halteschraube für Suprastruktur
KPf	Konuspfosten
SR	Situation der Randgestaltung
SKP m FG	Schraubbarer Konuspfosten mit Feingewebe
LTA	Lateraler Tragarm
EKL	Elastisches Kunststofflager
IZ	Implantatzylinder
AG	Außengewinde für EKL und IZ

aus: KOCH, L. (268)

Die zweiphasige enossale Implantation von intramobilen Zylinderimplantaten - IMZ (I)

Bei der IMZ-Implantation handelt es sich um ein zweizeitiges Implantationsverfahren, bei dem eine genormte Knochenkavität präpariert und nach dem Einsetzen des Implantats die Schleimhaut verschlossen wird. Nach einer dreimonatigen Einheilungsphase erfolgt die Freilegung der Oberfläche des Implantatzylinders und das Eindrehen einer Retraktionsschraube zur Ausformung eines Schleimhauttrichters.
Nach weiteren 10 Tagen schließt sich die Abformung für die endgültige prothetische Versorgung an. Der Ersatz wird abnehmbar gestaltet, um das Kunststofflager in halbjährlichen Abständen zur Nachuntersuchung auswechseln und das Implantat regelmäßig überprüfen zu können. Die Herstellung der prothetischen Versorgung erfolgt bei KOCH und KIRSCH nach individuell gelenkbahnbezüglicher Registrierung in einem SAM-Artikulator.

In Anlehnung an das Hohlzylinderimplantat von SCHROEDER wurde mittlerweile ein IMZ-Implantat Typ I entwickelt (s.Abb.5.7.4.4.-2), der im Unterkieferfront- und Eckzahnbereich Verwendung finden soll. Es handelt sich hier um einen Zylinder in den Längen 11, 13 und 15 mm mit Perforationen an der Basis zum Einwachsen von Knochengewebe. Der Indikationsbereich für das IMZ-Implantat Typ II mit lateralen Tragarmen liegt in der verkürzten Zahnreihe des Unterkiefers.



Abb.5.7.4.4.-2

Titan-Plasmabeschichtete Zylinderimplantate nach KOCH und KIRSCH in verschiedenen Längen (Typ I)

Mit freundlicher Genehmigung: Dr.E.JACOBI-HERMANNS

Auf der Tagung der Westfälischen Gesellschaft für Implantologie am 15. November 1980 in Münster/Westf. stellte KOCH allerdings einen Fall vor, bei dem die einseitige Unterkiefer-Freiendlücke im Sinne einer Pfeilervermehrung statt mit einem Extensionsimplantat Typ II mit drei Zylinderimplantaten des Typs I versorgt wurde.
KOCH berichtete an gleicher Stelle seinerseits von dem Versuch, mit Hilfe einer gelenkbahnbezüglichen Registrierung eine Implantation von zwei Zylinderimplantaten des Typs I im zahnlosen Unterkiefer so zu planen, daß der zu fertigende Steg zwischen den beiden Implantaten räumlich parallel zur Kondylarachse verläuft. KOCH hofft, auf diese Weise nach Herstellung von äquilibrierten Prothesen jegliche Fehlbelastung der Implantate ausschließen zu können.
Das Implantat selbst wird aus einem Titanstab gefräst und erhält im Implantatzylinder eine spezielle Gewindebohrung für das sterilisierbare Kunststofflager. Es garantiert damit die geforderte Festigkeit. Der gesamte im Knochen versenkte Anteil des Implantats ist von einer Titan-Spritzbeschichtung umgeben (TiH_2), auf dessen ausgezeichnete Gewebeverträglichkeit bereits an anderer Stelle verwiesen wurde. Materialkundlich ist Titan versehen mit einer TiH_2-Spritzbeschichtung als der zur Zeit geeignetste Implantatkörper anzusehen.
Die Erprobung eines IMZ-Implantats aus Al_2O_3 im Tierversuch verlief erfolglos, weil aufgrund der

großen Härte, der damit verbundenen Sprödheit und der zierlichen Ausführung das Implantat bruchgefährdet ist.
Über Versuche, das IMZ-Implantat mit einer Compoundbeschichtung aus Ceravital(R) oder TCP zu ummanteln, liegen noch keine gesicherten Erkenntnisse vor.
Nach einem fünfjährigen Beobachtungszeitraum werten KOCH und KIRSCH (250, 268, 269) ihre Erfahrungen als positiv. TETSCH (529) berichtet bei einer durchschnittlichen Liegedauer von 3,5 Jahren bei insgesamt ca. 250 eingesetzten Implantaten von einer Mißerfolgsquote von 3,8 % bei teilbezahnten Kiefern. Aufgrund des ausgezeichneten Instrumentariums und aus eigener Erfahrung hält er das Verfahren für durchaus in der Praxis anwendbar. Abb.5.7.4.4.-3 - 5.7.4.4.-5 zeigen IMZ-Implantate in situ auf Röntgenbildern.

Die Aufklärungspflicht für die Implantation eines IMZ nach KOCH und KIRSCH beinhaltet:

- Bedeutung und Tragweite der notwendigen diagnostischen Eingriffe.
- Lokalanästhesie und Zwischenfallsquote.
- Aufklärung über den Operationsverlauf in groben Zügen, Beschreibung der typischen Gefahren und der Folgen für den Patienten. Durch die strenge Indikation und die ausschließliche Wahl des Implantationsortes

im Unterkiefer ist die Gefahr der Verletzung anatomischer Strukturen sehr gering. Die Entwicklung eines ausgezeichneten Instrumentariums ermöglicht das exakte Einsetzen des Implantats ohne Schwierigkeiten. Schädigungen des Lagergewebes sind aufgrund der Verwendung innengekühlter Instrumente nur durch fahrlässiges Hantieren zu erwarten.

- TETSCH (524, 525, 529, 533), der für die enossalen Implantationsverfahren eine Mißerfolgsquote von durchschnittlich 40 % belegt, gibt beim IMZ-Verfahren diese Quote unter den gleichen Bedingungen mit 3,8 % an. Aufgrund der durch den halbjährlichen Kraftdämpfungselementwechsel notwendigen Recall-Untersuchungen ist eine Erfassung der Patienten und statistisches Nachkontrollmaterial gesichert.
- Beim Eintritt eines Mißerfolgs, der eine Explantation nach sich zieht, ist die Traumatisierung der Gewebe bei dem Typ II natürlich bedingt durch seine Form größer als bei dem Typ I.
- Im Vergleich mit anderen enossalen Alternativlösungen fallen hier besonders vier Punkte ins Gewicht:
  Die Materialeigenschaften des Titan-Implantats mit TiH_2-Beschichtung sind bisher unerreicht. Ihre Biokompabilität ist klinisch gesichert und wissenschaftlich erwiesen.

Der Implantatkopf ist im Implantatzylinder "intramobil" gelagert. Der Kaudruck wird dadurch gleichmäßiger auf das Knochengewebe übertragen. Belastungsspitzen werden vermieden.
Das Implantat kann zuvor in einem dreimonatigen Zeitraum unbelastet einheilen. Durch die abnehmbar gestaltete Suprastruktur können jederzeit Kontrolluntersuchungen durchgeführt werden. Da der gesamte Implantatkopf entfernt wird, besteht die Möglichkeit, Schleimhaut- und Knochenverhältnisse unmittelbar am Implantat zu überprüfen.

- Aufklärung erfolgt weiterhin über das Recall-System, das halbjährliche Wechseln der Kunststoffdämpfungselemente und die Mundhygiene. Über das zweizeitige Verfahren, die dreimonatige Einheilungsphase und die Notwendigkeit des Freilegens der Implantate sowie dem Verhalten nach der Operation und die endgültige prothetische Versorgung muß der Patient informiert werden.
- Klärung der Kostenfrage.

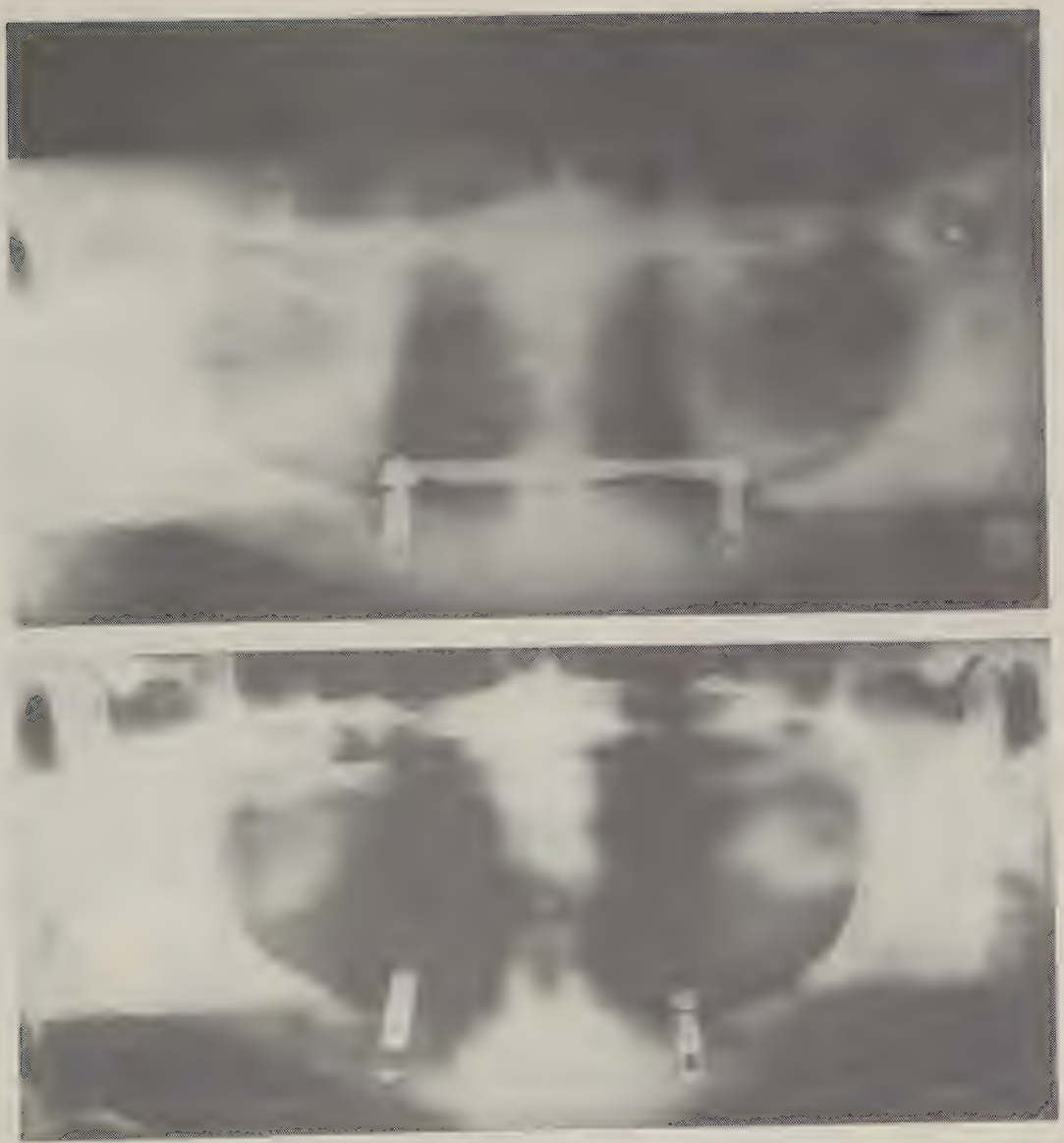

Abb.5.7.4.4.-3 und 5.7.4.4.-4

Intramobile Zylinderimplantate nach KOCH
und KIRSCH Typ I,
Orthopantomogramm-Aufnahme nach der Implantation
und mit eingegliederter Stegkonstruktion

Mit freundlicher Genehmigung: Dr.E.JACOBI-HERMANNS

Abb.5.7.4.4.-5

Orthopantomogramm-Aufnahme eines Patienten mit intramobilen Zylinderimplantaten nach KOCH und KIRSCH

(Typ I und II, mit lateralen Tragarmen)

Mit freundlicher Genehmigung: Dr.E.JACOBI-HERMANNS

5.8. Kombinationsimplantate

Die wichtigsten Vertreter dieser Gruppe sind das stabilisierte Klingenimplantat nach HEINRICH (187, 188) sowie das verschraubte subperiostale Gerüstimplantat, hier von STRASSL.
Da beide sich in ihrer Ausführung von den ursprünglichen Formen nicht entscheidend entfernen und die Entwicklung hinsichtlich Form und Material nicht wegweisend für die Implantologie ist, zudem sich nur eine geringe Anzahl dieser Implantate in situ befinden, sollen diese Methoden hier nur kurz beschrieben werden.

5.8.1. Stabilisiertes Klingenimplantat nach HEINRICH

Da unter dem Kaudruck ein Absinken der an der Basis scharf zugeschliffenen Klingenimplantate befürchtet wurde, konstruierte HEINRICH (187, 188) Stabilisatoren, die seitlich an der Implantatschulter angebracht und der Knochenfläche auf- bzw. angelagert wurden. Durch die Lage der Stabilisatoren stellten diese Implantate eine Kombination zwischen einem enossalen und subperiostalen Implantat dar.
Die Stabilisatoren selbst waren allerdings häufig Ursache entzündlicher Komplikationen (TETSCH (532)).

5.8.2. Verschraubtes subperiostales Gerüstimplantat

STRASSL (511) versuchte nach den von ihm beobachteten Mißerfolgen bei subperiostalen Implantationen deren Ursachen zu beseitigen. Da Kiefer- und Alveolarkamm im Laufe der Zeit atrophieren, kommt es zu Formveränderungen des Implantatbettes und damit zu einer Inkongruenz von Implantatgerüst und -lager. Durch Umbau des Lagergewebes mit Ersatz des zurückweichenden Knochens durch Binde- und Entzündungsgewebe um die Fremdkörper und durch die Implantatinstabilität kommt es zu Infektionen durch Keiminvasion entlang der Implantatpfosten.
Bei dieser Neukonstruktion werden nun die komplikationsanfälligen Streben ins Innere verlegt, die Aufgabe der pfostentragenden Implantatstreben übernimmt nun ein den Kieferknochen perforierender Verbindungsbolzen, der die lingual und buccal liegenden subperiostalen Aufleger verbindet (s.Abb.5.8.2.-1). Gleichzeitig trägt er auch den Implantatpfosten, der zur Aufnahme der Suprastruktur dient.
Wie Abb.5.8.2.-1 erkennen läßt, handelt es sich um ein operationstechnisch aufwendiges Verfahren, das mit Hilfe anderer enossaler Verfahren eleganter und schonender zu lösen ist.

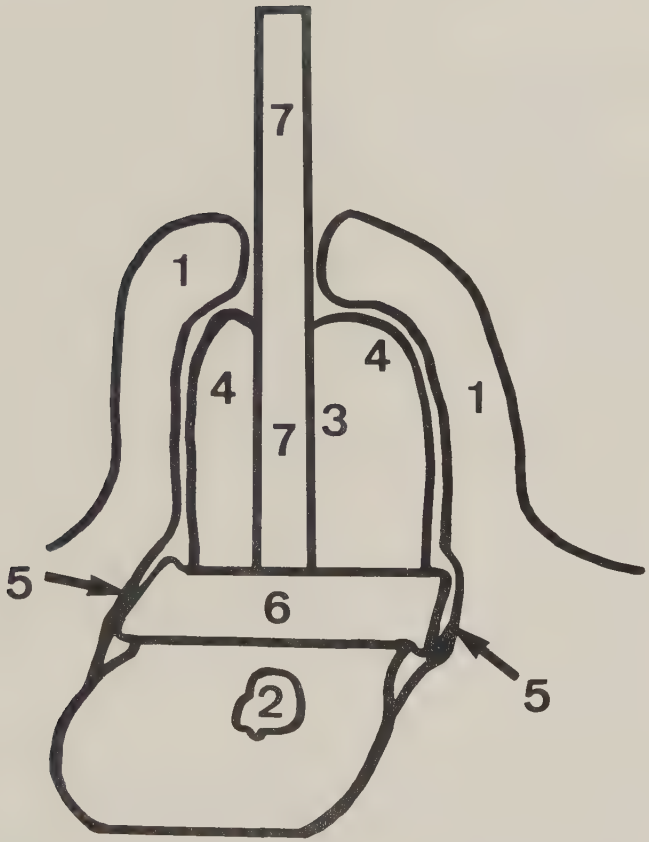

Abb.5.8.2.-1

Schemazeichnung eines verschraubten
subperiostalen Implantats

1 = Schleimhaut, Weichgewebe
2 = Nervus alveolaris inferior
3 = Spongiosa des Unterkiefers
4 = Kortikalis des Unterkiefers
5 = subperiostale Auflieger
6 = Verbindungsbolzen
7 = Implantatpfosten

aus: STRASSL, H. (510)

Neukonstruktion eines subperiostalen Implantats

5.9. Sonstige Implantate

In diesem Kapitel sollen nur einige der noch existierenden Implantate vorgestellt, nicht jedoch ausführlich besprochen werden.

RAUSCHER (424) beschreibt ein wurzelförmiges Implantat aus Methacrylat mit Holzschraubenprofil, das zur besseren Gewebeverträglichkeit mit mazeriertem Knochen oder Elfenbeingranulat versetzt wird.

ARNAUDOW und GARLICHS (005, 006, 007, 008) berichten über die Verkleidung eines Hartmetallstifts mit einem Palacos$^{(R)}$-Mantel.

SCHROEDER (483) gab die Entwicklung eines flächenhaften enossalen Implantats nach HERSKOVITS bekannt. Das dynamische Kompressionsimplantat (DCI) von SPIESSL (469) ist ein subperiostales Gerüstimplantat mit dynamischem enossalen Anteil.

Andere Autoren berichten ebenfalls von Eigenentwicklungen (METZ (346), MURATORI (362)).

Erst in letzter Zeit gaben EHRL und FRENKEL (125) eine vorläufige Mitteilung über die Entwicklung eines Extensionsimplantates für den Unterkiefer-Seitenzahnbereich aus Al_2O_3 heraus. Andere, komplizierte Implantationsverfahren mit

teilweise kombinierten intra- und extraoralen Eingriffen und Verankerungen in der weichen Wangenschleimhaut sind derart abstrakt, daß sie hier nicht erwähnt werden sollen.

6. Zusammenfassung

Trotz großer Fortschritte der vergangenen Jahre sind Implantate zur Aufnahme von Zahnersatz noch nicht in der Lage, natürliche Zähne gleichwertig zu ersetzen. Ihnen fehlt der differenzierte Aufhängeapparat, der die unter der Kaufunktion entstehende Druckbelastung in eine Zugbelastung des Alveolarfortsatzes umwandelt, und der darüber hinaus über zahlreiche Rezeptoren und Reglerkreise verfügt, um Fehl- oder Überbelastungen zu reduzieren oder zu vermeiden.
Über die Parameter, die letztendlich den Verlust eines Implantats bedingen, sind sich die Implantologen auch heute noch nicht restlos im klaren.

Durch eine unsachgemäße Darstellung der Problematik in der Presse - zum Teil auch durch Fachkollegen - sind bei vielen Patienten falsche und übertriebene Hoffnungen geweckt worden.

Unbestritten muß es Pflicht des Zahnarztes sein, die überzogenen Vorstellungen des Patienten von den Möglichkeiten seiner oralen Rehabilitation auf ein vernünftiges Maß zurechtzurücken und diesem außerdem auf eindeutige Weise das Risiko darzulegen, das er mit der Einwilligung zur Implantation eingeht.
Die Rechtsprechung nennt dies Aufklärung.

Grundsätzlich erfüllt heute immer noch jeder ärztliche Eingriff in die körperliche Unversehrtheit des Patienten den Tatbestand des § 223 StGB. Nur eine sowohl rechtzeitige als auch ausreichende Aufklärung des Patienten über den bevorstehenden Eingriff versetzt diesen in die Lage, dazu eine rechtswirksame Einwilligung zu geben. Somit hat die Rechtsprechung die Aufklärungspflicht als Rechtsinstitut zur Entpoenalisierung der operativen Hilfeleistung des Arztes geschaffen. Dargestellt wurde die Entwicklung dieses Rechtsinstituts durch die Rechtsprechung von den Anfängen im Jahre 1894 bis einschließlich 1980. Weiterhin wurde der gegenwärtige Stand der Rechtsprechung und Rechtsliteratur in Bezug auf die ärztliche Aufklärungspflicht, die wesentlichen Faktoren für ihren Umfang und ihre Durchführung sowie die sich aus der Verletzung der Aufklärungspflicht für den Arzt ergebenden Rechtsfolgen auf straf- und zivilrechtlichem Gebiet aufgezeigt.

Daraus läßt sich entnehmen, daß die Anforderungen, die die Rechtsprechung an die Aufklärung durch den Arzt stellt, in zunehmendem Maß gewachsen sind. Bereits heute ergibt sich eine wohl nicht unerhebliche Diskrepanz zwischen dem juristisch geforderten Umfang der Aufklärung und ihrer Durchführung in der ärztlichen Praxis. Die Tendenz der gerichtlichen Entschei-

dungen geht aber allem Anschein nach dahin, zum Schutze des Selbstbestimmungsrechts des Patienten gem.Art. 2 II GG die Anforderungen noch weiter zu verschärfen.

Aufgrund des steigenden Rechtsbewußtseins der Patienten bekommt die Ärzteschaft die straf- und zivilrechtlichen Folgen aus der Verletzung dieser Pflichten in vermehrtem Maß zu spüren.
Keinesfalls stellt ein Nichtbeachten der Aufklärungspflicht ein "Kavaliersdelikt" dar, obwohl diese Ansicht unter Ärzten und Zahnärzten noch weit verbreitet ist.

Demgegenüber bejahen Rechtsordnung und Rechtsprechung natürlich den ärztlichen Fortschritt und die Anwendung neuer Behandlungsmethoden, wie sie die zahnärztliche Implantologie mit ständig neuen Behandlungsmitteln und -formen heute darstellt.
Dabei geht man davon aus, daß ohnehin jeder ärztliche Eingriff ein Risiko beinhaltet, das sich aus der Natur der Behandlung ergibt.
Das Risiko führt für den Arzt oder Zahnarzt aber zu keinen negativen Rechtsfolgen, wenn er die Behandlung nach den anerkannten Heilmethoden seiner Wissenschaft durchführt.
Neuartige Behandlungsmethoden können das Risiko für den Patienten erhöhen und damit auch die Haftung von Arzt und Zahnarzt.

Der Implantologe ist in der Lage, dieses "höhere" Risiko - rechtlich gesehen - auf ein "normales" Risiko zurückzuführen, wenn er die folgenden Punkte beachtet:

- Verstärkte eigene Fortbildung auf dem Gebiet der Implantologie

  Im Gegensatz zu früher ist die ärztliche Fortbildung mit in die rechtliche Beurteilung von Streitigkeiten einbezogen worden und hat auch für künftige Entscheidungen erheblich an Aktualität gewonnen. Hierzu führt der BGH in einem Urteil vom 15.3.1977 aus:

  "...daß im Bereich der Humanmedizin der Arzt gehalten ist, sich bis an die Grenze des Zumutbaren über Erkenntnisse und Erfahrungen der Wissenschaft unterrichtet zu halten. Das Gebot, mit der eigenen Leistung auf der Höhe der Zeit zu bleiben, gilt zwar im Grundsatz für alle Berufs- und Gewerbetreibenden. Daß insoweit aber an den Humanmediziner ganz besonders strenge Anforderungen gestellt werden, hängt nicht mit der Art der Tätigkeit zusammen, sondern mit den von ihm betreuten Rechtsgütern, dem Leben und der Gesundheit von Menschen..."

  Analog muß diese Begründung selbstverständlich auf Zahnärzte anwendbar sein. Der vom BGH geforderte höhere Fortbildungsgrad muß bei der Anwendung neuer Behandlungsmethoden bis zur Grenze aller medizinischen Erkenntnismittel gesteigert werden, um hier eine zahnärztliche

Implantation im Einzelfall verantworten und auch gegenüber dem Patienten anwenden zu wollen.
Die Erkenntnisse und Erfahrungen, die der auf implantologischem Gebiet Tätige besitzen muß, um den Forderungen der Rechtsprechung zu genügen, wurden in den Kap. 2 bis 4 dargestellt.

- Weiterhin muß der Arzt und Zahnarzt dem höheren Risiko einer neuartigen Behandlungsmethode durch erweiterte Aufklärung des Patienten begegnen.
Zweck einer erweiterten Aufklärung ist es, eine klare Zustimmung des Patienten zur Anwendung dieser neuen Heilmethode zu erhalten. Um einen implantologischen Eingriff rechtlich abzusichern, muß der Zahnarzt im Einzelfall dem Patienten die Diagnose vermitteln, den mutmaßlichen weiteren Krankheitsverlauf und seine zahnärztliche Hilfe nach bisherigen Erkenntnissen sowie die implantologische Behandlung unter Darlegung der Vor- und Nachteile beider Behandlungsmethoden.

Entscheidend für den Umfang der ärztlichen Aufklärungspflicht ist außerdem die Dringlichkeit des anstehenden Falles. Das BVerfG nahm am 25.7.1979 in einer Entscheidung dazu grundsätzlich Stellung: Je dringender ein Eingriff, desto geringere Anforderungen sind an den Umfang der Aufklärung zu stellen und umgekehrt (Kap.1.3.1.2.).

Hierzu soll eindeutig bemerkt werden:
Bis auf wenige Ausnahmen (s.Kap.1.4.4.) stellt eine Implantation eine zwar indizierte, aber durchaus nicht immer notwendige Operation dar. So bieten sich bei einem Einzelzahnersatz sowie bei ein- und beidseitigen Freiendlücken im Unterkiefer durchaus die Möglichkeit konventioneller prothetischer Versorgung.
Auch bei Zahnlosigkeit muß der Patient prinzipiell nach Abwägung aller Faktoren entscheiden können, ob er seine Vollprothese weiterhin tragen will oder nicht.
Viele Implantologen sehen dagegen bereits in der Zahnlosigkeit eine absolute Indikation zur Implantation.
Für die Rechtsprechung liegt eine absolute Indikation nur dann vor, wenn die Operation aus medizinischen Gründen zur Beseitigung einer erheblichen Gesundheitsstörung erforderlich ist. Eine solche erhebliche Gesundheitsstörung im Sinne der Rechtsprechung ist zum Beispiel dann gegeben, wenn anatomische Schwierigkeiten den Ausschluß konventioneller prothetischer Maßnahmen erzwingen und auch mit anderen Mitteln der praeprothetischen Chirurgie keine Verbesserung der oralen Situation des Patienten zu erreichen ist. Nur in solchen Fällen kann erwartet werden, daß ein verständiger Patient von sich aus bestimmte Risiken auf sich nimmt und der Umfang der Aufklärungspflicht geringer sein kann.

Diese Fälle sind jedoch eindeutig in der Minderzahl, so daß davon ausgegangen werden muß, daß die zahn-

ärztliche Implantation in der Regel in die Zone eines zwar indizierten, aber nicht notwendigen Eingriffs fällt und damit an die Aufklärungspflicht hohe Anforderungen gestellt werden.

Dabei werden vom implantologisch tätigen Zahnarzt erheblicher Zeitaufwand und ein gewisses Verständnis für Rechtsbegriffe abverlangt. Es ist zu bezweifeln, daß in der Praxis der Aufwand für eine derartige Weiterbildung und Patientenberatung betrieben wird, obwohl auf der anderen Seite zu beachten ist, daß bei einer Implantation das Rechtsgut der Gesundheit auf dem Spiel steht.

Um hier einen vernünftigen Weg zu finden, ist es dringend erforderlich, die Aufklärungspflicht des Arztes gesetzlich zu fixieren. Dabei müßte sowohl das Interesse der Ärzteschaft an einer gesetzlichen Richtlinie zur Aufklärung als auch das Interesse des Patienten im Sinne einer bestmöglichen Betreuung durch den Arzt, d.h. auch Aufklärung, beachtet werden.

Eine solche gesetzliche Fixierung wurde bereits anläßlich der ersten und zweiten Strafrechtsreform diskutiert und von vielen Seiten für die anstehende dritte Reform gefordert. Zeichen sprechen jedoch dafür, daß während der laufenden Legislaturperiode eine dritte Strafrechts-

reform nicht mehr zu erwarten ist. Daher gilt für die Implantologen bis zu einer gesetzlichen Regelung weiterhin das Gebot, sich auf dem neuesten Stand der Rechtsprechung bezüglich der Aufklärungspflicht zu halten.
Zur Orientierung über den jetzigen Stand der ärztlichen Aufklärungspflicht soll deshalb ein Formblatt mit Erläuterungen beitragen.
Die Problematik einer solchen "vorgefertigten" Aufklärung liegt allerdings in folgenden Punkten:

- Oftmals wird aus Zeit- und Bequemlichkeitsgründen kein zusätzliches mündliches Gespräch von Seiten des Zahnarztes angeboten.
- Dabei entfällt die notwendige eingehende Beratung über alternative Möglichkeiten der Versorgung.
- Bezogen auf den Einzelfall ist die Gefahr einer mangelnden Aufklärung gegeben.
- Eine Standardisierung verschiedener Implantationsverfahren ist wegen ihrer unterschiedlichen Methoden, Indikationen und nicht zuletzt ihrer unterschiedlichen Dringlichkeit zweifelhaft.

Unter Berücksichtigung dieser Punkte muß angestrebt werden, dieses Formblatt so zu gestalten, daß es einerseits alle für die Aufklärungspflicht relevanten Punkte anspricht, andererseits genügend Raum gibt, um die den speziellen Patienten betreffenden individuellen Fakten zu berücksichtigen.

Es soll

- für den Zahnarzt eine Gedächtnisstütze sein, die ihm die Sicherheit gibt, über alle Probleme mit dem Patienten gesprochen zu haben.
- für den Patienten eine Unterlage darstellen, aufgrund derer er sich nach dem Aufklärungsgespräch Gedanken über das Für und Wider eines solchen Eingriffs und bei etwaigen Zweifeln ein genaues Bild über den Verlauf der Implantation und ihrer Risiken machen kann.

Keinesfalls darf die bloße Unterschrift des Patienten unter ein Formular ohne entsprechendes weiteres Gespräch mit dem Arzt diesem ein trügerisches Gefühl einer Rechtssicherheit vermitteln. Die Unterschrift ist sogar entbehrlich.

Nachfolgend ist eine Zusammenstellung gegeben, bei der man davon ausgehen darf, daß der Arzt nach vollständiger Besprechung der aufgeführten Punkte seiner von der Rechtsprechung geforderten Pflicht gegenüber dem Patienten nachgekommen ist.

1. PATIENT
   - Name, Adresse, Geburtsdatum, Aufnahme-Nummer der Klinik etc.
2. OPERATEUR
   - und/oder der Arzt, der das Aufklärungsgespräch führt
3. ANAMNESE
   - Allgemeine Anamnese
     eventuell bestehende Krankheiten, relative oder absolute Kontraindikationen gegen eine Implantation
   - Spezielle Anamnese
     Lokalbefund, eventuell bestehende lokale Kontraindikationen
4. DIAGNOSE
   - Diagnose
   - Mutmaßlicher Verlauf der Krankheit
   - Dringlichkeit der Versorgung
5. VORGESCHLAGENE THERAPIE
   hier z.B. Einzelzahnersatz durch "Tübinger Sofortimplantat", IMZ-Implantation, LEDERMANN-Schrauben, Pfeilstift-Implantat etc.
   Zusätzliche prothetisch - chirurgische Maßnahmen
6. DURCHFÜHRUNG
   - Diagnostische Maßnahmen
     Internistische Untersuchungen bei Zweifeln, zur Abklärung evtl. bestehender Kontraindikationen

- Operationsverlauf
  Lokalanästhesie/Vollnarkose/Dauerschlaf
  Operationsverlauf in groben Zügen
  Verfahren: Einzeitig/zweizeitig/
  Sofortimplantation
- Operationsgefahren
  mögliche Verletzungen anatomischer Strukturen und die sich daraus ergebenden Komplikationen für den Operationsverlauf sowie Verzögerungen bei der Wundheilung, bleibende Schäden und Beschwerden.

7. ERFOLGSWAHRSCHEINLICHKEIT
   - Statistische Untersuchungen über die Erfolgswahrscheinlichkeit des anzuwendenden Verfahrens aus der Literatur, eigene Erfahrungen und Ergebnisse.
8. EINTRITT DES MIßERFOLGS
   - Traumatisierung der Gewebe
   - Wundheilungsstörungen
   - Möglichkeiten einer anschließenden konventionellen prothetischen Versorgung
9. ALTERNATIVMÖGLICHKEITEN
   - prothetische Versorgung
   - andere Implantationsverfahren
10. VERHALTEN NACH DER IMPLANTATION
    - Bedingt durch die Art des Verfahrens (einzeitig/zweizeitig/Sofortimplantation)

11. ZEITPUNKT UND ART DER ENDGÜLTIGEN PROTHETISCHEN VERSORGUNG
    - sofortige prothetische Versorgung
    - prothetische Versorgung nach mehrwöchiger Schienung
    - prothetische Versorgung nach mehrmonatigem unbelastetem Einheilen des Implantats
    - festsitzend
    - herausnehmbar
    - bedingt abnehmbar
    - kombiniert
    - Kosten der vom Implantat unabhängigen prothetischen Versorgung, Kostenträger, Patientenanteil
12. RECALL-SYSTEM
    - Zeitpunkt der Recall-Untersuchungen, Organisation, Hinweis auf die Notwendigkeit, evtl. Wechsel des Kaukraftdämpfungselements bei IMZ-Implantaten
13. KOSTENFRAGE
    - Kosten des Implantats
    - Kosten der Implantation
    - Kosten der endgültigen prothetischen Versorgung

7. Literaturverzeichnis

oo1 A B E L, B.
Die Befestigung implantierten Porzellan-Zahnersatzes mittels Wipla-Kiefer-Schrauben
Zahnärztl. Rdsch. 43, 869 (1934)

oo2 A C K E R M A N N, R.
Nadelimplantate
Verlag Prélat, Paris 1969
Deutsche Ausgabe: D.A.I.O.S., Bremen 1969

oo3 A N D R E A S E N, J.O.
Periodontal Healing After Replantation of Traumatically Avulsed Human Teeth
Acta odontol. scand. 33, 325 (1975)

oo4 A R M I T A G E, J.E. et al.
An Evaluation of Early Bone Changes After the Insertion of Metal Endosseous Implants into the Jaws of Rhesus Monkeys
Oral Surg., Oral Med. & Oral Path. 32, 558 (1971)

oo5 A R N A U D O W, M.
Enossale Kunststoffimplantate
Vortrag, Bayer. Landeszahnärztetag 1972
Hrsg.: Bayer. Landeszahnärztekammer, München 1972

oo6 A R N A U D O W, M.
Grundsätzliches zur enossalen Implantation
Zahnärztl. Prax. 26, 429 (1975)

oo7 A R N A U D O W, M.
Die Abwandlungsfähigkeit der künstlichen Wurzel
Zahnärztl. Prax. 27, 58 (1976)

oo8 A R N A U D O W, M. und U.A. G A R L I C H S
Die enossale Implantationsmethode künstlicher Zahnwurzeln
Zahnärztl. Welt 81, 313 (1972)

oo9 B A B B U S H, C.A.
Endosseous Blade-vent Implants:
A Research Review
J. Oral Surg. 3o, 168 (1972)

o1o B A B B U S H, C.A.
Enossale Blattimplantate
Zahnärztl. Prax. 26, 456 (1975)

o11 B A B B U S H, C.A.
Endosteal Blade-vent Implant
Quintess. Internat. Dent. Dig. 7, 1368 (1976)

o12 B A L O G H, K.
Der gegenwärtige Stand der Erfahrungen mit Gerüstimplantaten für prothetische Zwecke
Dtsch. Stomat. 8, 254 (1958)

o13 B A S S E T T, C.A.L. et al.
Effects of Electric Currents on bone in vivo
Nature (London) 2o4, 652 (1964)

o14 B A S S E T T, C.A.L. and R.O. B E C K E R
Generation of Electric Potentials by Bone in Response to Mechanical Stress
Science 137, 1o63 (1973)

o15 B A U D, C.A.
Aspects biophysiques et ultastructureaux de l'interface implant-os
Schweiz. Mschr. Zahnheilkd. 86, 941 (1976)

o16 B A U E R, K.H.
Aufklärung und Sterbehilfe bei Krebs in medizinischer Sicht
In: Festschrift für P. BOCKELMANN zum 7o. Geburtstag am 7. Dezember 1978
Hrsg.: A. KAUFMANN, G. BEMMANN, D. KRAUSS und K. VOLK
Verlag Beck, München 1979

o17 B A U S C H, E.
Laboratory Requirements for the Construction of Subperiosteal Implants
In: Oral Implantology, ed. by A.N. CRANIN
Verlag Thomas, Springfield 197o

o18 B E C K E R, R.
Erfahrungen mit Gerüstimplantaten
Zahnärztl. Prax. 1o, 163 (1959)

o19 B E C K E R, R.
Präprothetische Chirurgie II:
Wiederherstellung des veränderten Prothesenlagers
Zahnärztl. Welt 84, 6o5 (1975)

o2o B E H R M A N N, S.J. and G.F. E G A N
Implantation of Magnets Into the Jaw to Aid Denture Retention
New York State Dent. J. 19, 353 (1959)

o21 B E H R M A N N, S.J.
The Implantation of Magnets Into the Jaw to Aid Denture Retention
J. Prosth. Dent. 1o, 8o7 (196o)

o22 B E H R M A N N, S.J.
Magnets Implanted in the Mandible: Aid to Denture Retention
J. Amer. Dent. Ass. 68, 2o6 (1964)

o23 B E N S O N, D. et al.
Ceramic-coated Subperiostal Implants, Part II Clinical and Histologic Evaluations
J. Prosth. Dent. 31, 323 (1974)

o24 B E R U F S O R D N U N G
Berufsordnung der Deutschen Ärzte
§ 11 I 1 BO
in: ETMER-BOLCK
Kommentar zur Bundesärzteordnung
Hrsg.: F. ETMER, D. SCHUMACHER, H. SCHWAIGER, H. FELING, B. LUXENBURGER und M. WINKLER
Verlag Schulz, München 1978

o25 B I R M A N, E.G. and N.S. D E A R A U J O
Autotransplants and Allotransplants of Teeth in the Subcutaneous Tissues of Rabbits: A Histological Study
J. Dent. Res. 54, 5o8 (1975)

o26 B L U T H, R. et al.
Charakterisierung und Bestimmung des Rest=monomerengehalts von Implantatkunststoffen aus Polymethacrylsäuremethylester
Zahn-, Mund- und Kieferheilkd. 63, 478 (1975)

o27 B L U T H, R. et al.
Untersuchungen zur Restmonomerabgabe von Implantatkunststoffen aus Polymethacrylsäure=methylenester
Zahn-, Mund- und Kieferheilkd. 63, 68o (1975)

o28 B O B B I O, A.
Maya il primo autentico impianto dentario alloplastico endosseo
Rass. trim. Odont. 54, 5 (1973)

o29 B O C K E L M A N N, P.
Rechtliche Grundlagen und rechtliche Grenzen der ärztlichen Aufklärungspflicht
NJW 14, 945 (1961)

o3o B O C K E L M A N N, P.
Strafrecht des Arztes
Verlag Thieme, Stuttgart 1968

o31 B O D I N E jr., R.L. and C. M O H A M M E D
The Histologic Study of a Mandible with a Subperiosteal Implant
In: Oral Implantology, ed. by A.N. CRANIN
Verlag Thomas, Springfield 197o

o32 B Ö H M, R. und H. K I R S C H N E R
Biokompabilität von Keramik in Zellkultur
Dtsch. zahnärztl. Z. 3o, 3o3 (1975)

o33 B Ö T T G E R, H.
Befestigung einer Unterkiefer-Vollprothese auf einer enossal verankerten Nadelstraße
Quintess. zahnärztl. Lit. 22, 4439 (1971)

o34 B Ö T T G E R, H.
Implantate vom Standpunkt des Prothetikers
Zahnärztl. Mitt. 63, 427 (1973)

o35 B Ö T T G E R, H.
Prothetische Gesichtspunkte bei der Implantologie
Dtsch. zahnärztl. Z. 29, 187 (1974)

o36 B O K R O S, J.C. et al.
Control of Structure of Carbon for Use in Bioengineering
Gulf Oil Corporation
Gulf Energy and Environmental Systems Division
San Diego, California (U.S.A.) 1974

o37 B O L L M A N N, F. und P. T E T S C H
Extensionsimplantate als Hilfsmittel in der Defektprothetik
Dtsch. zahnärztl. Z. 31, 47 (1976)

o38 B O L T O N, R.
Autogenous Transplantation and Replantation of Teeth:
Report on 6o Treated Patients
Brit. J. Oral Surg. 12, 147 (1974)

o39 B O R C H E R S, H.
Über die Replantation traumatisch luxierter Zähne
Med. Diss., Marburg 1972

o4o B R I G G S, C.P. and J.G. B U R L A N D
A Two Stage Canine Transplantation
Brit. J. Orthodont. 1, 213 (1974)

o41 B R I N K M A N N, E.
Erfolge und Mißerfolge bei zahnärztlichen Implantationen
Quintess. zahnärztl. Lit. 24, 4795 (1973)

o42 B R I N K M A N N, E.
Die Versorgung des zahnlosen Unterkiefers mit Blattimplantaten und die prothetische Lösung
Dtsch. zahnärztl. Z. 3o, 486 (1975)

o43 B R I N K M A N N, E.
Die Normung des Instrumentariums zum Anlegen des Implantatbettes bei enossalen Blattimplantaten
Dtsch. zahnärztl. Z. 31, 179 (1976)

o44 B R I N K M A N N, E.
Die Indikation zur enossalen Implantation
Dtsch. zahnärztl. Z. 31, 557 (1976)

o45 B R I N K M A N N, E.
Arbeitshinweise zur Implantation von Blattimplantaten
Hrsg.: E. BRINKMANN, Oldenburg 1976

o46 B R I N K M A N N, E.
Die Bedeutung statistischer Erhebungen über orale Implantationsverfahren
Dtsch. zahnärztl. Z. 32, 158 (1977)

o47 B R I N K M A N N, E.
Das Keramik-Ankerimplantat nach MUTSCHELKNAUSS
Dtsch. zahnärztl. Z. 32, 7oo (1977)

o48 B R I N K M A N N, E.
Das Keramik-Ankerimplantat nach MUTSCHELKNAUSS
Zahnärztl. Prax. 29, 148 (1978)

o49 B R I N K M A N N, E.
Parodontalbefunde bei enossalen Implantaten
Dtsch. zahnärztl. Z. 33, 52 (1978)

o5o B R I N K M A N N, E.
Prothetische Grundsätze bei der Implantation (I) und des implantatgelagerten Ersatzes (II)
Dtsch. zahnärztl. Z. 33, 47o (1978)

o51 B R O W N, K.H.
Vital Tooth Transplant: Report of Cases
J. Amer. Dent. Ass. 87, 655 (1973)

o52 B R Ü N I N G, H.
Spätergebnisse bei subperiostalen Metallgerüst=implantationen zur Prothesenverankerung
Med. Diss., Zürich 1972

o53 B Ü C H S, H.
Das Bohrtrauma am Knochen
Dtsch. zahnärztl. Z. 21, 235 (1971)

o54 B U N D E S G E R I C H T S H O F
Entscheidung des Bundesgerichtshofs zu §§ 823, 831 BGB
VI. Zivilsenat, Urteil vom 16.12.1953
Az.: VI ZR 143/52
VersR 5, 98 (1954)

o55 B U N D E S G E R I C H T S H O F
Entscheidung des Bundesgerichtshofs zu § 33o c StGB
Großer Strafsenat, Urteil vom 1o.o3.1954
Az.: G S St 4/53
NJW 7, 1o49 (1954)

o56 B U N D E S G E R I C H T S H O F
Entscheidung des Bundesgerichtshofs zu §§ 157, 779 BGB
VI. Zivilsenat, Urteil vom 16.o6.1954
Az.: VI ZR 1oo/53
VersR 5, 4o5 (1954)

o57 B U N D E S G E R I C H T S H O F
Entscheidung des Bundesgerichtshofs zu §§ 276, 278, 611, 823 I, 847 BGB
VI. Zivilsenat, Urteil vom 1o.o7.1954
Az.: VI ZR 45/54
NJW 9, 11o6 (1956)

o58 B U N D E S G E R I C H T S H O F
Entscheidung des Bundesgerichtshofs zu §§ 276, 823 BGB
VI. Zivilsenat, Urteil vom 1o.o2.1956
Az.: VI ZR 189/54
VersR 7, 4o6 (1956)

o59 B U N D E S G E R I C H T S H O F
Entscheidung des Bundesgerichtshofs zu § 223 StGB
4. Strafsenat, Urteil vom 28.11.1957
Az.: 4 StR 525/57
NJW 11, 267 (1958)

o6o B U N D E S G E R I C H T S H O F
Entscheidung des Bundesgerichtshofs zu § 223 StGB
4. Strafsenat, Urteil vom 28.11.1957
Az.: 4 StR 525/57
BGH St 11, 111 (1958)

o61 B U N D E S G E R I C H T S H O F
Entscheidung des Bundesgerichtshofs zu §§ 276, 278 und 823 BGB
VI. Zivilsenat, Urteil vom o9.12.1958
Az.: VI ZR 2o3/57
NJW 12, 811 (1959)

o62 B U N D E S G E R I C H T S H O F
Entscheidung des Bundesgerichtshofs zu §§ 276, 278 und 823 BGB
VI. Zivilsenat, Urteil vom o9.12.1958
Az.: VI ZR 2o3/57
BGH Z 29, 46 (1959)

o63 B U N D E S G E R I C H T S H O F
Entscheidung des Bundesgerichtshofs zu §§ 276, 823 BGB
VI. Zivilsenat, Urteil vom 16.o1.1959
Az.: VI ZR 179/57
NJW 12, 814 (1959)

o64 B U N D E S G E R I C H T S H O F
Entscheidung des Bundesgerichtshofs zu §§ 276, 823 BGB
VI. Zivilsenat, Urteil vom 16.o1.1959
BGH Z 29, 176 (1959)

o65 B U N D E S G E R I C H T S H O F
Entscheidung des Bundesgerichtshofs zu §§ 223 StGB ff.
5. Strafsenat, Urteil vom 1o.o2.1959
Az.: 5 StR 533/58
NJW 12, 825 (1959)

o66 B U N D E S G E R I C H T S H O F
Entscheidung des Bundesgerichtshofs zu §§ 223 StGB ff.
5. Strafsenat, Urteil vom 1o.o2.1959
Az.: 5 StR 533/58
BGH St 12, 379 (1959)

o67 B U N D E S G E R I C H T S H O F
Entscheidung des Bundesgerichtshofs zu § 216 StGB
4. Strafsenat, Urteil vom 15.o5.1959
Az.: 4 StR 475/58
NJW 12, 1738 (1959)

o68 B U N D E S G E R I C H T S H O F
Entscheidung des Bundesgerichtshofs zu §§ 249, 276 und 823 BGB
VI. Zivilsenat, Urteil vom 1o.o7.1959
Az.: VI ZR 87/58
NJW 12, 2299 (1959)

o69 B U N D E S G E R I C H T S H O F
Entscheidung des Bundesgerichtshofs zu §§ 276, 823 BGB sowie § 286 ZPO
VI. Zivilsenat, Urteil vom o7.o2.1961
Az.: VI ZR 69/6o
VersR 12, 421 (1961)

o7o B U N D E S G E R I C H T S H O F
Entscheidung des Bundesgerichtshofs zu §§ 276, 823 BGB
VI. Zivilsenat, Urteil vom 26.o9.1961
Az.: VI ZR 124/6o
NJW 14, 23o2 (1961)

o71 B U N D E S G E R I C H T S H O F
Entscheidung des Bundesgerichtshofs zu §§ 31, 89 und 823 BGB
VI. Zivilsenat, Urteil vom 16.1o.1962
Az.: VI ZR 198/61
NJW 16, 393 (1963)

o72 B U N D E S G E R I C H T S H O F
Entscheidung des Bundesgerichtshofs zu § 611 BGB und § 282 ZPO
VI. Zivilsenat, Urteil vom o6.11.1962
Az.: VI ZR 29/62
NJW 16, 389 (1963)

o73 B U N D E S G E R I C H T S H O F
Entscheidung des Bundesgerichtshofs zu § 823 BGB
VI. Zivilsenat, Urteil vom 1o.o5.1966
Az.: VI ZR 251/64
NJW 19, 1855 (1966)

o74 B U N D E S G E R I C H T S H O F
Entscheidung des Bundesgerichtshofs zu §§ 823, 847 BGB
VI. Zivilsenat, Urteil vom o3.o2.1967
Az.: VI ZR 111/65
VersR 18, 495 (1967)

o75 B U N D E S G E R I C H T S H O F
Entscheidung des Bundesgerichtshofs zu §§ 276, 823 BGB
VI. Zivilsenat, Urteil vom 13.o1.197o
Az.: VI ZR 121/68
LM, § 276 (Ca) BGB, Nr.16

o76 B U N D E S G E R I C H T S H O F
Entscheidung des Bundesgerichtshofs zu § 823 BGB
VI. Zivilsenat, Urteil vom 22.o6.1971
Az.: VI ZR 23o /69
NJW 24, 1887 (1971)

o77 B U N D E S G E R I C H T S H O F
Entscheidung des Bundesgerichtshofs zu § 823 BGB
VI. Zivilsenat, Urteil vom 16.11.1971
Az.: VI ZR 76/7o
NJW 25, 335 (1972)

o78 B U N D E S G E R I C H T S H O F
Entscheidung des Bundesgerichtshofs zu § 823 BGB
VI. Zivilsenat, Urteil vom 28.11.1972
Az.: VI ZR 133/71
NJW 26, 335 (1972)

o79 B U N D E S G E R I C H T S H O F
Entscheidung des Bundesgerichtshofs zu §§ 276, 823 BGB
VI. Zivilsenat, Urteil vom 27.11.1973
Az.: VI ZR 167/72
NJW 27, 6o4 (1974)

o8o B U N D E S G E R I C H T S H O F
Entscheidung des Bundesgerichtshofs zu § 823 BGB
VI. Zivilsenat, Urteil vom 12.o2.1974
Az.: VI ZR 141/72
NJW 27, 1422 (1974)

o81 B U N D E S G E R I C H T S H O F
Entscheidung des Bundesgerichtshofs zu §§ 823, 852 BGB
VI. Zivilsenat, Urteil vom o4.11.1975
Az.: VI ZR 226/73
NJW 29, 363 (1976)

o82 B U N D E S G E R I C H T S H O F

Entscheidung des Bundesgerichtshofs zu § 823 BGB
VI. Zivilsenat, Urteil vom 25.11.1975
Az.: VI ZR 122/73
NJW 29, 365 (1976)

o83 B U N D E S G E R I C H T S H O F

Entscheidung des Bundesgerichtshofs zu § 847 BGB
VI. Zivilsenat, Urteil vom 16.12.1975
Az.: VI ZR 175/74
NJW 29, 1792 (1976)

o84 B U N D E S G E R I C H T S H O F

Entscheidung des Bundesgerichtshofs zu §§ 823, 847 BGB
VI. Zivilsenat, Urteil vom o2.11.1976
Az.: VI ZR 134/75
NJW 3o, 337 (1977)

o85 B U N D E S G E R I C H T S H O F

Entscheidung des Bundesgerichtshofs zu § 823 BGB
sowie § 4o2 ZPO
VI. Zivilsenat, Urteil vom 27.o9.1977
Az.: VI ZR 162/76
NJW 31, 587 (1978)

o86 B U N D E S G E R I C H T S H O F

Entscheidung des Bundesgerichtshofs zu §§ 223, 223a, 225 und 53 StGB
2. Strafsenat, Urteil vom 22.o2.1978
Az.: 2 StR 372/77
NJW 31, 12o6 (1978)

o87 B U N D E S G E R I C H T S H O F

Entscheidung des Bundesgerichtshofs zu § 282 ZPO
VI. Zivilsenat, Urteil vom 27.o6.1978
Az.: VI ZR 183/76
NJW 31, 2337 (1978)

o88 B U N D E S G E R I C H T S H O F
Entscheidung des Bundesgerichtshofs zu §§ 254, 823 BGB sowie § 3o4 ZPO
VI. Zivilsenat, Urteil vom 15.o5.1979
Az.: VI ZR 7o/77
NJW 32, 1933 (1979)

o89 B U N D E S G E R I C H T S H O F
Entscheidung des Bundesgerichtshofs zu § 823 BGB
VI. Zivilsenat, Urteil vom 23.1o.1979
Az.: VI ZR 197/78
NJW 33, 633 (198o)

o9o B U N D E S G E R I C H T S H O F
Entscheidung des Bundesgerichtshofs zu §§ 282, 823 BGB
VI. Zivilsenat, Urteil vom 22.o1.198o
Az.: VI ZR 263/78
NJW 33, 1333 (198o)

o91 B U N D E S V E R F A S S U N G S G E R I C H T
Entscheidung des Bundesverfassungsgerichts zum Art. 2, 3 I, 2o II, III sowie 1o3 I GG
Bundesverfassungsgericht, Urteil vom 25.o7.1979
Az.: 2 BVerfG BvR 878/74
NJW 32, 1925 (1979)

o92 B U N T E, M. et al.
Augmentationsplastik des atrophischen Unter=kiefers mit Glaskeramik
Dtsch. zahnärztl. Z. 31, 458 (1976)

o93 B U N T E, M. et al.
Vergleichende Untersuchungen über die Haftung verschiedener Implantatmaterialien im Knochen
Dtsch. zahnärztl. Z. 32, 825 (1977)

o94 C A D Y, W.G.
Piezoelectricity
Verlag McGraw-Hill, New York 1946

o95 C H E R C H E V E, R.
Endosseous Implantology
Verlag Thomas, Springfield 197o

o96 C H E R C H E V E, R.
Zwei Jahrzehnte Erfahrung mit der Implantologie
Zahnärztl. Prax. 26, 38o (1975)

o97 C H I R A, I. und D. B O R Z E A
Modificari morfologice si histochimice la animale de experienta cu implante din polimetilmetacrilat
Stomatologia (Buc.) 2o, 481 (1973)

o98 C I N I, L. et al.
Impianti dentari metallici rivestiti di ceramica
Minerva stomatol. 24, 75 (1975)

o99 C O B B, J.R.
Subperiostal Vitallium Implants in Dogs
J. Oral Surg. 13, 1153 (196o)

1oo C O S T I C H, E.R. et al.
A Study of the Effects of High-Speed Rotary Instruments on Bone Repair in Dogs
Oral Surg., Oral Med. & Oral Pathol. 17, 563 (1961)

1o1 C R A N I N, A.N.
The Intramucosal Insert:
A Method of Maxillary Denture Stabilization
In: Oral Implantology, ed. by A.N. CRANIN
Verlag Thomas, Springfield 197o

1o2 C R A N I N, A.N. and S.L. C R A N I N
The One-Day Subperiosteal Implant
In: Oral Implantology, ed. by A.N. CRANIN
Verlag Thomas, Springfield 197o

1o3 C R A N I N, A.N. and T.A. D E N N I S O N
New Concepts in Blade Implantology
In: Oral Implantology, ed. by A.N. CRANIN
Verlag Thomas, Springfield 197o

1o4 C R A N I N, A.N. et al.
The Present Status of Endosteal Oral Implants
J. Prosth. Dent. 3o, 6o9 (1973)

1o5 C R A N I N, A.N. and S.P. W E B E R
The One-Phase Subperisteal Implant
In: Oral Implantology, ed. by A.N. CRANIN
Verlag Thomas, Springfield 197o

1o6 D Ä H L E R, C.
Warum gibt es erfolgreiche Implantate ?
Schweiz. Mschr. Zahnheilkd. 86, 954 (1976)

1o7 D A H L, G.S.A.
Om möjligheten för implant i käken av metallskelett som bas eller retention för fasta el ler avtagbare proteser
Odont. tskr. 51, 44o (1943)

1o8 D A N I E L S, J.
Die Ansprüche des Patienten hinsichtlich der Krankenunterlagen des Arztes
NJW 29, 345 (1976)

1o9 D E G E N E R, A. und W. F I N G E R
Zur Bedeutung der Steifigkeit und der elastisch-steifen Übergangsgrenzen von Chrom-Kobalt-Legierungen
Zahnärztl. Welt 85, 272 (1976)

110 D E M I C H E L I S, B. et al.
Problemi biologici e clinici nella applicazione di impianti metallici a contenzione di protesi parziali e totali
Minerva stomatol. 24, 1 (1975)

111 D E S A I, R.J. and J.C. S I N K F O R D
Tissue Responses to Intraosseous Implants
Oral Surg., Oral Med. & Oral Pathol. 37, 26 (1974)

112 D E U T S C H, E.
Schutzbereich und Tatbestand des unerlaubten Heileingriffs im Zivilrecht
NJW 18, 1985 (1965)

113 D E U T S C H, E.
Der Zeitpunkt der ärztlichen Aufklärung und die antezipierte Einwilligung des Patienten
NJW 32, 1905 (1979)

114 D I E T Z, G.
Apex und periapikales Parodont endodontisch enossal stiftfixierter Zähne
Dtsch. zahnärztl. Z. 30, 481 (1975)

115 D I E T Z, G.
Endodontisch enossaler Fixations- und Stumpfaufbaustift
Dtsch. zahnärztl. Z. 30, 483 (1975)

116 D I E T Z, G.
Experimentell horizontal frakturierte Affen-frontzähne und deren perkanaläre enossale Stiftfixation
Dtsch. zahnärztl. Z. 31, 89 (1976)

117 D I E T Z, G.
Enossale Stiftfixation gelockerter marginal parodontitischer Frontzähne
Zahnärztl. Welt 85, 163 (1976)

118 D I E T Z, G.
Stiftimplantate
Endodontische enossale Schienung pathologisch gelockerter Zähne
Verlag Hüthig, Heidelberg 1978

119 D Ö R D E L M A N N, K. et al.
Vergleichende tierexperimentelle Untersuchungen zur Bedeutung der Oberflächenstruktur für die Stabilität von Extensionsimplantaten
Dtsch. zahnärztl. Z. 32, 28o (1977)

12o D Ö R R E, E. et al.
Anforderungen an oxydkeramische Werkstoffe als Biomaterial für künstliche Gelenke
Arch. orthop. Unfall-Chir. 83, 269 (1975)

121 D O R A, J.
Vitallium (Svedion) vàs és pillérek implantatioja egy mütéttel fix protézis (hid) késztitéschez
Fogorv. szemle 49, 129 (1956)

122 D R E H E R, E.
Das 3. Strafrechtsreformgesetz und seine Probleme
NJW 23, 1153 (197o)

123 D R I S K E L L, T.D. et al.
The Efficacy and Safety of Resorbable Tricalcium Phosphate (RTCP) Ceramic Implants
J. Dent. Res. 54, L 61 (1975)

124 D U M A S, M. and H.M. M Y E R S
The Vitreous Carbon Tooth Replacement System: A Surgical Discipline
Internat. J. Oral Surg. 3, 273 (1974)

125 E H R L, P.A. und G. F R E N K E L
Vorläufiger Bericht zur Entwicklung eines Extensionsimplantates für den Unterkiefer=seitenzahnbereich aus multikristalliner Aluminiumoxidkeramik
Quintess. zahnärztl. Lit. 3o, 6o15 (1979)

126 E H R M A N N, E.H.
Endodontic Implants
Quintess. Internat. Dent. Dig. 4, o795 (1973)

127 E H U D I N, M.M. and J. O R C H I N
Reimplantation
Quintess. Internat. Dent. Dig. 4, o774 (1973)

128 E I C H N E R, K.
Messung der Kaukräfte bei Kauvorgängen
Dtsch. zahnärztl. Z. 18, 915 (1963)

129 E I N F E L D T, H.
Implantologie
Zahnärztl. Mitt. 63, 1219 (1973)

13o E N G I S C H, K.
Aufklärung und Sterbehilfe bei Krebs in rechtlicher Sicht
In: Festschrift für P. BOCKELMANN
zum 7o. Geburtstag am 7. Dezember 1978
Hrsg.: A. KAUFMANN, G. BEMMANN, D. KRAUSS und K. VOLK
Verlag Beck, München 1979

131 E S E R, A.
Kommentar zum Strafgesetzbuch
§ 223 StGB, Rdnr. 31, 33
In: SCHÖNKE-SCHRÖDER, Strafgesetzbuch-Kommentar
Hrsg.: T. LENCKNER, P. CRAMER, A. ESER und W. STREE
Verlag Beck, München 198o

132 E S K I C I, A.
Remplantation und Transplantation von Zähnen und Zahnkeimen
Vortrag, 1o5. Jahrestagung der DGZMK in Mannheim am o9.11.1979
Persönliche Mitschrift

133 E S S W E I N, W.
Nadelimplantate - ein klinischer Erfahrungsbericht
Dtsch. zahnärztl. Z. 32, 3o5 (1977)

134 F E I T H, R.
Side-Effects of Acrylic Cement Implanted into Bone
Med. Diss., Nijmwegen 1975

135 F E R R A N D, D.
A propos d'une rêimplantation dentaire dans un greffon iliaque
Rev. stomatol. 76, 13 (1975)

136 F E R R I E R, A.
Prolongation de racine par un fil de tantal
Schweiz. Mschr. Zahnheilkd. 7o, 1oo1 (196o)

137 F L A N D E R, S.
The Endo-trans and Poly-trans Implants - A Solution to the Problem of Masticatory Stresses on Implants
J. Amer. Dent. Ass. 87, 14o (1973)

138 F Ö R S T E R, H. und L. L A C K O
Physiologische Chemie
Verlag Ferdinand Enke, Stuttgart 1975

139 F R A N K, A.L.
The Endodontic Endosseous Implant
In: Oral Implantology, ed. by A.N. CRANIN
Verlag Thomas, Springfield 197o

14o F R A N K, E. und H. Z I T T E R
Metallische Implantate in der Knochenchirurgie
Verlag Springer, Wien 1971

141 F R E N K E L, G.
Zweieinhalbjährige Erfahrungen mit enossalen Implantaten
Dtsch. zahnärztl. Z. 28, 3o (1973)

142 F R E N K E L, G. et al.
Untersuchungen mit nichtmetallischen Werkstoffen in der Zahn-, Mund- und Kieferchirurgie
Dtsch. zahnärztl. Z. 32, 295 (1977)

143 F R E N K E L, G. und R. S T E L L M A C H
Clinical and Therapeutic Aspects of Impacted Teeth:
Transplantation of Impacted Canines
Quintess. Internat. Dent. Dig. 4, Leaf 132 (1973)

144 F R I E D R I C H, H.
Rechtsprobleme des ärztlichen Heileingriffs, dargestellt am Beispiel der zahnärztlichen offenen Implantation
In: Die Quintessenz der zahnärztlichen Implantologie
Hrsg.: U. RHEINWALD
Verlag "Die Quintessenz", Berlin 1971

145 F R I E D R I C H, H.
Die zahnärztlich offene Implantation aus rechtlicher Sicht
Zahnärztl. Mitt. 61, 464 (1971)

146 F R I E D R I C H, M.
Die Aufklärungspflicht des Arztes
VersR 5, 38o (1954)

147 F R I E Z, P. et J.-L. M A R I E
Sur un cas d'auto-greffe d'un germe dentaire vivant avec conservation ultérieure de sa croissance normale
Rev. stomatol. (Paris) 75, 1o71 (1974)

148 F U C H S, P.
Replantation, Kieferorthopädie oder Prothetik zum Lückenschluß ?
Vortrag, Bayer. Zahnärztetag 1972
Hrsg.: Bayer. Landeszahnärztekammer, München 1972

149 F U H R, K.
Zahnersatzkunde für Kliniker
Teil I und II
Vorlesung SS 79 und WS 79/8o
Persönliche Mitschriften

15o F U K U D A, E. and I. Y A S U D A
On the Piezoelectric Effect of Bone
J. Phys. Soc. Jap. 12, 1158 (1957)

151 G A B K A, J.
Klinische und experimentelle Erfahrungen mit Unterkiefermagnetprothesen (Magnetimplantationen)
Dtsch. zahnärztl. Z. 15, 385 (196o)

152 G A M B R E L L jr., S.C. and J.M. A L L E N jr.
Stress Concentrations at the Apex of Primed, Implanted Teeth
J. Dent. Res. 55, 59 (1976)

153 G E R B E R T, H.
Suprastrukturen auf Implantatpfeilern
Rev. trim. d'implantol. 11, 31 (197o)

154 G E R S H K O F F, A.
Surgical Considerations of the Subperiosteal Implant
In: Oral Implantology, ed. by A.N. CRANIN
Verlag Thomas, Springfield 197o

155 G E R S H K O F F, A.
Subperiosteal and Endosteal Blade Implants
J. Prosth. Dent. 3o, 611 (1973)

156 G L A N T Z, P.-O. et al.
Tissue Reactions to some Dental Implant Materials: An in vivo Study with White Rats
Odontol. Revy 26, 231 (1975)

157 G Ö D D E, H.J.
Ein kasuistischer Beitrag zur transdentalen Fixation
Zahnärztl. Welt 87, 841 (1978)

158 G O L D B E R G, N. and A. G E R S H K O F F
The Implant Lower Denture
Dent. Dig. 55, 49o (1949)

159 G O T T S C H A L K, A.
Correlation Between Composition, Structure, and Function of a Salivary Mucoprotein
Nature (London) 186, 949 (196o)

160 G R A F E L M A N N, H.L.
Enossale Blattimplantate
Vortrag, Bayer. Landeszahnärztetag 1972
Hrsg.: Bayer. Landeszahnärztekammer, München 1972

161 G R A F E L M A N N, H.L.
Über die Ergebnisse nach Versorgung mit LINKOW-Blade vents unter besonderer Berücksichtigung der speziellen Implantat-Prothetik
Dtsch. zahnärztl. Z. 29, 192 (1974)

162 G R A F E L M A N N, H.L. und H.H. B R A N D T
Erfahrungen mit den enossalen Extensions=implantaten nach LINKOW
Quintess. zahnärztl. Lit. 21, 4232 (1970)

163 G R A S S E R, H.
Reimplantation zum Lückenschluß
Vortrag, Bayer. Landeszahnärztetag 1972
Hrsg.: Bayer. Landeszahnärztekammer, München 1972

164 G R E E N L E E, T.K. et al.
Glass Ceramic Bone Implants: A Light Microscopic Study
J. Biomed. Mater. Res. 6, 235 (1972)

165 G R E N O B L E, D.E. and R.L. KIM
Progress in the Evaluation of a Vitreous Carbon Endosteal Implant
Sonderdruck, Arizona State Dental Journal January 1973

166 G R E N O B L E, D.E. et al.
Histologic Evaluation of Vitreous Carbon Endosteal Implants in Occlusion in Dogs
Biomat. Med. Dev. Art. Org. 3, 245 (1975)

167 G R E N O B L E, D.E. and R. V O S S
Carbon Endosseous Implants
Alpha Omegan 68, 16 (1975)

168 G R E N O B L E, D.E. et al.
Design of a Human Vitreous Carbon Endosteal Implant
J. Dent. Res. 54, L 63 (1975)

169 G R I S S, H.P. et al.
Biological Activity and Histocompatibility of Dense Al_2O_3/MgO Ceramic Implants in Rats
J. Biomed. Mater. Res. Symp. 4, 453 (1973)

17o G R Ö M I G, U.
Schweigepflicht der Ärzte untereinander
NJW 23, 12o9 (197o)

171 G R O H M A N N, A.
Untersuchungen über die Passage von ^{35}S-markierten Myobakterien und Staphylokokken an Perforations= stellen von Gerüstpfeilern
Med. Diss., Kiel 1969

172 H A A S, S.L.
Stimulation of Bone Growth with an Electric Current
J. Bone Jt. Surg. 45, 656 (1963)

173 H A C K E N S E L L N E R, H.A.
On Problems Involved in the Sterilization of Transplantation Material
Acta chir. plast. (Prag) 16, 234 (1974)

174 H A H N, H. and W. P A L L I C H
Preliminary Evaluation of Porous Metal Surfaced Titanium for Orthopedic Implants
J. Biomed. Mater. Res. 4, 571 (197o)

175 H A H N, W.
Erhebungen für die Deutsche Gesellschaft für Zahn-, Mund- und Kieferheilkunde (DGZMK)
Vortrag, Bayer. Landeszahnärztetag 1972
Hrsg.: Bayer. Landeszahnärztekammer, München 1972

176 H A H N, W.
Wie sieht der nichtimplantierende Zahnarzt das Implantatproblem ?
Dtsch. zahnärztl. Z. 29, 193 (1974)

177 H A H N, W.
Aufklärungspflicht aus der Sicht des Zahnarzts
Vortrag, 1o5. Jahrestagung der DGZMK in Mannheim am o9.11.1979
Persönliche Mitschrift

178 H A K K A K, R. und B. L H O T S K Y
Einführung in die zahnärztliche Implantologie I. Allgemeiner Teil
R. HAKKAK, Uetendorf 1973

179 H A M M E R, H.
Zum Problem der operativen Verbesserung ungünstiger Prothesenlager im Unterkieferbereich, im besonderen durch subperiostale Gerüst= implantationen
Dtsch. zahnärztl. Z. 1o, 416 (1955)

18o H A M M E R, J.E. and A.R. H A N D
Clinical, Radiographic, Histologic Observation of Plastic Tooth Implantation in Baboons
Oral Surg., Oral Med. & Oral Pathol. 3o, 555 (197o)

181 H A M M E R, J.E. and O.M. R E E D
Implantable Ceramic Teeth
J. Biomed. Mater. Res. Symp. 4, 217 (1973)

182 H A M P E L, H.
Heutiger Stand und Bewertung der enossalen Implantologie
Stomatol. DDR 26, 118 (1976)

183 H A N S E N, J.
Theorie und Praxis der Zahntransplantation
Vortrag, Bayer. Landeszahnärztetag 1972
Hrsg.: Bayer. Landeszahnärztekammer, München 1972

184 H A R R I S, R.
The Reaction of the Oral Tissues to Implants
Internat. Dent. J. 24, 258 (1974)

185 H E I M K E, G.
Enossale Implantate aus Aluminiumoxid-Keramik
Dtsch. zahnärztl. Z. 33, 3o6 (1978)

186 H E I N R I C H, B.
Schraubenimplantate
Quintess. zahnärztl. Lit. 22, 4431 (1971)

187 H E I N R I C H, B.
Schrauben und stabilisierte Klingenimplantate
Vortrag, Bayer. Landeszahnärztetag 1972
Hrsg.: Bayer. Landeszahnärztekammer, München 1972

188 H E I N R I C H, B.
Das stabilisierte Klingenimplantat nach HEINRICH
Zahnärztl. Prax. 26, 551 (1975)

189 H E I N R I C H, B.
Die helicoidale Tantalschraube nach HEINRICH
Zahnärztl. Prax. 26, 531 (1975)

190 H E I N R I C H, B.
Möglichkeiten der alloplastischen Implantologie
Zahnärztl. Prax. 28, 525 (1977)

191 H E I N R I C H, B. et al.
Histologischer Befund von Implantatlagern nach enossaler Tantalimplantation im odonto-stoma=tologischen Bereich
Österr. Z. Stomatol. 75, 214 (1978)

192 H E I S S, W.R.
Zur Geschichte der Zahntransplantation
Med. Diss., Köln 1975

193 H E I T H E R S A Y, G.S.
Replantation of Avulsed Teeth
A Review
Austral. Dent. J. 2o, 63 (1975)

194 H E I T M A N N, E.
Das enossale Implantat und seine mögliche Bedeutung für den Problemfall
Zahnärztl. Prax. 27, 348 (1976)

195 H I N D E S, W.
Klinische Erfahrung mit Nadelimplantaten
Zahnärztl. Prax. 25, 436 (1974)

196 H I N D E S, W.
Über die Zahnverpflanzung
Zahnärztl. Prax. 26, 354 (1975)

197 H I N D E S, W.
Die Transfixation
Zahnärztl. Prax. 26, 4o4 (1975)

198 H I N D E S, W.
Nadelimplantate - klinische Erfahrungen und Kontrollen
Zahnärztl. Prax. 26, 51o (1975)

199 H I N T E R H O F E R, O. und F. W E P N E R
Grundlegende Betrachtungen zur Mechanik der Zahnhalterung im Hinblick auf das enossale Implantat
Österr. Z. Stomatol. 75, 368 (1978)

2oo H O D O S H, M. et al.
The Porous Vitreous Carbon/Polymethacrylate Tooth Implant:
Preliminary Studies
J. Prosth. Dent. 32, 326 (1974)

2o1 H O F E R, O.
Ein Beitrag zur subperiostalen Gerüstimplantation im zahnlosen Kiefer
Dtsch. zahnärztl. Z. 14, 14o8 (1959)

2o2 H O L L M A N N, A.
Das ärztliche Gespräch mit dem Patienten
NJW 26, 1393 (1973)

2o3 H O P P E, W.
Tierexperimentelle Untersuchungen über den Epithelansatz am Implantatstift
Dtsch. zahnärztl. Z. 14, 287 (1959)

2o4 H O P P E, W.
Das Lagergewebe subperiostaler Gerüstimplantate
Verlag Carl Hanser, München 1961

2o5 H U L B E R T, S.F.
Porous Ceramic Biomaterials
Vortrag, 6th Internat. Cong. Oral Biol.
Toronto, Juni 1974

2o6 H U L B E R T, S.F. and J.T. B E N N E T T
State of the Art in Dental Implants
J. Dent. Res. 54, 153 (1975)

2o7 H U L B E R T, S.F. et al.
Tissue Reaction to Three Ceramics of Porous and Non-Porous Structures
J. Biomed. Mater. Res. 6, 347 (1972)

2o8 H U O B E R, G.
Cinque anni di esperienza con le lame di LINKOW
Mondo odontostomatol. 17, 64 (1975)

2o9 I N G L E, J.E. and P. D O W
Replantation Following Total Luxation
Dent. Dig. 59, 386 (1953)

21o I S K R A U T, H.
Einkeilung des Implantats in den Kiefer gelingt nur bei Übereinstimmung der "Atomgitter"
Zahnärztl. Mitt. 68, 382 (1978)

211 I S K R A U T, H.
Implantologie wohin ?
Zahnärztl. Mitt. 68, 78o (1978)

212 J A C O B I - H E R M A N N S, E.
Über die Funktion der fixierten Gingiva bei Implantaten
Vortrag im Rahmen der Vorlesung von Prof. P. TETSCH
Mainz, o7.o1.198o
Persönliche Mitschrift

213 J A C O B I - H E R M A N N S, E.
Über die Schraubenimplantation nach LEDERMANN
Persönliche Mitteilungen

214 J A C O B S, H.G.
Die Entwicklung der zahnärztlichen Implantologie mit tierexperimentellen Untersuchungen zum Nachweis von Gewebsreaktionen und Metallver=änderungen
Med. Habil.-Schr., Göttingen 1974

215 J A C O B S, H.G.
Implantologie und Zahnersatz
Verlag Carl Hanser, München-Wien 1976

216 J A C O B S, H.G.
Enossale Schraubenimplantate zur Fixierung von Zahnersatz - eine kritische Betrachtung aufgrund tierexperimenteller Untersuchungen
Dtsch. zahnärztl. Z. 32, 299 (1977)

217 J A C O B S, H.G.
Zur Entwicklung der enossalen Implantologie unter besonderer Berücksichtigung der Biokom=pabilität der verwendeten Werkstoffe - von rein metallischen Werkstoffen über die bioinaktive Keramik zum bioaktiven Tricalcium=phosphat (TCP)
Zahnärztl. Mitt. 69, 254 (1979)

218 J A C O B S, H.G. und T. K I R S C H
Zahnärztliche Implantate aus einer Gold-Platin-Legierung mit Porzellanüberzug des enossalen Anteils
Tierexperimentelle Untersuchungen
Dtsch. zahnärztl. Z. 29, 1o14 (1974)

219 J A C O B S, H.G. et al.
Vorläufige klinische und histologische Ergebnisse tierexperimenteller Untersuchungen nach Ein=gliederung von enossalen Implantaten unter Berück=sichtigung metallurgischer Gesichtspunkte
Dtsch. zahnärztl. Z. 29, 2o1 (1974)

220 J A C O B S, H.G. und L. K O B E S
Enossale Blattimplantate beim zahnlosen Patienten und prothetische Versorgung
Dtsch. zahnärztl. Z. 32, 142 (1977)

221 J A C O B S, H.G. und L. K O B E S
Enossale Blattimplantate beim zahnlosen Patienten und prothetische Suprastruktur
Dtsch. zahnärztl. Z. 32, 606 (1977)

222 J A H N, E. et al.
Bindegewebige Aufhängung bei Blattimplantaten Vorläufige Mitteilung
Schweiz. Mschr. Zahnheilkd. 85, 1143 (1975)

223 J A M E S, R.A. et al.
"Blade-vent" Implant Resulting in an Oroantral Fistula
Oral Surg., Oral Med. & Oral Pathol. 37, 350 (1974)

224 J A N S O N, I.
Über den Lückenschluß durch Reimplantation oder mit Hilfe kieferorthopädischer oder prothetischer Maßnahmen
Vortrag, Bayer. Landeszahnärztetag 1972
Hrsg.: Bayer. Landeszahnärztekammer, München 1972

225 J U D Y, K.W.M. and C.M. W E I S S
Verbesserte Technik endodontischer Stabilisierung - Biofunktionelle Betrachtungen
Quintess. zahnärztl. Lit. 28, 5682 (1977)

226 J U D Y, K.W.M. and C.M. W E I S S
Principles and Treatment Planning Considerations for Successful Endosteal Blade Implantology (I)
Quintess. Internat. Dent. Dig. 9, 1701 (1978)

227 J U R I S T E N T A G
44. Tagung des Deutschen Juristentags
am 12.o9.1962 in Hannover
NJW 15, 1856 (1962)

228 J U R I S T E N T A G
52. Tagung des Deutschen Juristentags
vom 19.-22.o9.1978 in Wiesbaden
NJW 31, 2185 (1978)

229 K Ä M M E R, S.
Der gegenwärtige Stand der Erfahrungen mit
Gerüstimplantaten für prothetische Zwecke
Dtsch. Stomat. 8, 284 (1958)

23o K A I S E R, G. et al.
Zur Regeneration knöcherner Defekte nach der
Implantation resorbierbarer Calciumphosphat-
Keramik
Eine vergleichende klinische Untersuchung
Persönliche Mitteilungen

231 K A L L E N B E R G E R, K. und B. M A E G L I N
Zur Frage der Einheilungsvorgänge bei Gerüst=
implantaten
Schweiz. Mschr. Zahnheilkd. 67, 3oo (1957)

232 K A L L E N B E R G E R, K. und H.R. S C H N E I D E R
Untersuchungen zur Gewebsverträglichkeit von
Implantatmaterialien:
Die Wirkung von Implantatkunststoffen und
Implantatmetallen auf kultivierte menschliche
Fibroblasten
Schweiz. Mschr. Zahnheilkd. 85, 357 (1975)

233 K A M E L, I.
A Porous and Potentially Tough Dental Implant
Material
J. Dent. Res. 55, 1143 (1976)

234 K A N T H, L.
Eine Analyse von intraossalen Implantationen über einen Zeitraum von 11 Jahren
Zahnärztl. Welt 81, 32o (1972)

235 K A N T H, L.
Spätresultate bei Pfeilerimplantationen
Dtsch. zahnärztl. Z. 28, 561 (1973)

236 K A N T H, L.
Physiologische und mechanische Vorgänge bei der intraossalen Implantation
Zahnärztl. Welt 83, 413 (1974)

237 K A N T H, L.
Zur Biomechanik von enossalen Implantaten
Zahnärztl. Welt 84, 193 (1975)

238 K A N T H, L.
Untersuchungen an Implantatformen I, II, III
Zahnärztl. Welt 85, 721 (1976)

239 K A N T H, L.
Erfolge und Mißerfolge bei Implantaten
Zahnärztl. Welt 86, 1o5 (1977)

24o K A R A G I A N E S, M.T. et al.
Development and Evaluation of Porous Dental Implants in Miniature Swine
J. Dent. Res. 55, 85 (1976)

241 K A R B E, E. et al.
Knochenwachstum in porösen keramischen Implantaten beim Hund
Langenbecks Arch. Chir. 338, 1o9 (1975)

242 K A R L S O N, P.
Kurzes Lehrbuch der Biochemie für Mediziner und Naturwissenschaftler
Verlag Georg Thieme, Stuttgart 1977

243 K E L L N E R, C.
Implantation und Implantat
Österr. Z. Stomatol. 71, 82 (1974)

244 K E L L N E R, C.
Problematik der Implantologie im odonto-stomatologischen System
Österr. Z. Stomatol. 74, 342 (1977)

245 K E L L N E R, C.
Ist ein Implantat ein Herd ?
Zahnärztl. Prax. 28, 554 (1977)

246 K E L L N E R, C.
Regeln und Ausnahmen in der enossalen odonto-stomatologischen Implantologie
Quintess. zahnärztl. Lit. 29, 5725 (1978)

247 K E N T, J.N. et al.
Intraosseous Dental Implants: Nature of the Interface
J. Amer. Dent. Ass. 89, 1142 (1974)

248 K E R S C H B A U M, T.
Noch kein klares Bild von der Wirksamkeit der TCP-Implantate
Zahnärztl. Mitt. 68, 824 (1978)

249 K I R S C H, A.
Titan-spritzbeschichtetes Zahnwurzelimplantat unter physiologischer Belastung beim Menschen
Dtsch. zahnärztl. Z. 35, 112 (1980)

25o K I R S C H, A. und W.-L. K O C H
Die programmierte Implantation des IMZ-Implantats und seine biomechanische Integration ins stomatognathe System
Dtsch. zahnärztl. Z. 32, 824 (1977)

251 K I R S C H, T. und H.G. J A C O B S
Zahnärztliche Implantologie im Experiment und in der klinischen Anwendung
Zahnärztl. Welt 85, 261 (1976)

252 K I R S C H N E R, H. und U. B O L Z
Experimentelle und klinische Erfahrungen mit einer automatischen Kühlmethode bei zahnärztlich-chirurgischen Eingriffen
Quintess. zahnärztl. Lit. 29, 5739 (1978)

253 K I R S C H N E R, H. et al.
Eine neue Methode auto-alloplastischer Zahn=replantation mit partieller Al_2O_3-Keramikwurzel
Dtsch. zahnärztl. Z. 33, 594 (1978)

254 K I R S C H N E R, H. und E. D Ö R R E
Über die kombinierte auto-alloplastische Zahn=replantation mit partieller Al_2O_3-Keramikwurzel
Zahnärztlich-wissenschaftliche Veranstaltung in Frankfurt/Main - Hoechst am 17.11.1979
Persönliche Mitschrift

255 K I R S C H N E R, H. und U. K R A U S
Tierexperimentelle lichtmikroskopische Unter=suchungen nach Keramik-Implantation in den Kieferknochen
Dtsch. zahnärztl. Z. 3o, 3o1 (1975)

256 K I R S C H N E R, H. und U. K R A U S
Rasterelektronenmikroskopische Beobachtungen nach Keramikeinpflanzung im Tierexperiment
Dtsch. zahnärztl. Z. 3o, 3o2 (1975)

257 K I R S C H N E R, H. et al.
Neue Ergebnisse experimenteller Studien über Biokompabilität keramischer Implantate in Kieferknochen
Dtsch. zahnärztl. Z. 31, 166 (1976)

258 K I R S C H N E R, H. und W. M E Y E R
Poröse Keramik für die Einpflanzung im Kieferknochen
Dtsch. zahnärztl. Z. 3o, 3oo (1975)

259 K I R S C H N E R, H. und W. M E Y E R
Entwicklung einer Innenkühlung für chirurgische Bohrer
Dtsch. zahnärztl. Z. 3o, 436 (1975)

26o K I R S C H N E R, H. et al.
Innengekühlte Bohrer und Fräsen für die Knochenchirurgie in der Zahn-, Mund- und Kieferheilkunde
Quintess. zahnärztl. Lit. 29, 5726 (1978)

261 K L A W I T T E R, J.J. et al.
Fabrication and Characterization of Porous-Rooted Polymethylmethacrylate (PMMA) Dental Implants
J. Dent. Res. 56, 385 (1977)

262 K L A W I T T E R, J.J. et al.
Fabrication and Characterization of Porous-Rooted Cobalt-Chromium-Molybdenum (CoCrMo) Alloy Dental Implants
J. Dent. Res. 56, 474 (1977)

263 K L A W I T T E R, J.J.
Behavior of Porous Implants
J. Dent. Res. 56, 768 (1977)

264 K L E I N E W E F E R S, H.
Die Aufklärungspflicht des Arztes unter Berück=
sichtigung der Rechtsprechung des Bundesgerichts=
hofes
VersR 13, 197 (1962)

265 K L E I N E W E F E R S, H.
Zum Rechtsverhältnis zwischen Arzt und Patient
Bemerkungen zu neuen BGH-Entscheidungen
VersR 14, 297 (1963)

266 K L E I N S C H M I D T, J.
Zum Problem der subperiostalen Vitalliumimplantation
Zahnärztl. Welt 11, 298 (1955)

267 K N O C H E, J.F.
Remplacements unitaires par homogreffes dentaires
Inform. dent. (Paris) 57, 25 H.12 (1975)

268 K O C H, W.-L.
Die zweiphasige enossale Implantation von
intramobilen Zylinderimplantaten - IMZ
Quintess. zahnärztl. Lit. 27, 5395 (1976)

269 K O C H, W.-L. und A. K I R S C H
Die Rekonstruktion der physiologischen
Zahnbeweglichkeit im IMZ-Implantat
Dtsch. zahnärztl. Z. 32, 699 (1977)

27o K Ö L E, H.
1o Jahre operative Implantattechnik -
Ergebnisse und Erfahrungen
Österr. Z. Stomatol. 6o, 347 (1963)

271 K Ö L E, H. und G. P L I S C H K A
Erfahrungen mit subperiostalen Gerüstimplantationen
Österr. Z. Stomatol. 35, 527 (1956)

272 K Ö R B E R, K.H.
Berührungslos-elektronisches Verfahren zur Messung der Zahnbeweglichkeit
Zahnärztl. Welt 85, 927 (1976)

273 K Ö S T E R, K. et al.
Histologische Untersuchungen an der Grenzfläche zwischen Knochengewebe und Calciumphosphat-, Calciumaluminat- und Aluminiumoxidkeramik
Z. Orthop. 115, 693 (1977)

274 K Ö S T E R, K. et al.
Resorbierbare Calciumphosphatkeramik im Tierexperiment unter Belastung
Langenbecks Arch. Chir. 343, 173 (1977)

275 K Ö S T E R, K. und H. H E I D E
Bioaktive Calciumphosphatkeramik für Knochen- und Zahnersatz
Biotechnische Umschau 2, 226 (1978)

276 K O H L H A A S, M.
Das Recht auf den eigenen Tod
NJW 26, 548 (1973)

277 K O L B, D.H.
Replantation und Transplantation
Zwei Fallberichte
Quintess. zahnärztl. Lit. 27, 5472 (1976)

278 K O L B, D.H.
Replantation and Transplantation:
Two Case Reports
Quintess. Internat. Dent. Dig. 7, 1393 (1976)

279 K O M A R I, G.
Gleichzeitige Schienung transradikulär fixierter Zähne
Zahnärztl. Welt 79, 2o3 (197o)

28o K O S N E V I C, M.J.
Der Zustand der Pulpa bei Autotransplantation vitaler Zähne im Experiment mit und ohne Resektion der Wurzelspitze
Stomatologija (Moskau) 53, 1 H.2 (1974) (Übersetzung)

281 K O V A C S, G. und E. G U S Z A L
Über die Entstehung der bindegewebigen Kapsel bei subperiostalen Implantaten und ihre Bewertung
Dtsch. zahnärztl. Z. 19, 9o1 (1964)

282 K R A F T, E.
Über die Steigerung der Funktion herausnehm= barer Prothesen durch Implantatverankerung
Dtsch. zahnärztl. Z. 12, 3o2 (1957)

283 K R A F T, E.
Der gegenwärtige Stand der Erfahrungen mit Gerüstimplantaten für prothetische Zwecke
Dtsch. Stomatol. 8, 279 (1958)

284 K R A T O C H V I L, F.J. et al.
Rehabilitation of Grossly Deficient Mandibles with Combined Subperiostal Implants and Bone Grafts
J. Prosth. Dent. 35, 452 (1976)

285 K R A U S, W. und F. L E C H N E R
Die Heilung von Pseudoarthrosen und Spontan= frakturen durch elektrodynamische Potentiale
Münchner Med. Wschr. 114, 1814 (1972)

286 K R A U S S, D.
Zur strafrechtlichen Problematik der eigenmächtigen Heilbehandlung
In: Festschrift für P. BOCKELMANN zum 7o. Geburtstag am o7. Dezember 1978
Hrsg.: A. KAUFMANN, G. BEMMANN, D. KRAUSS und K. VOLK
Verlag Beck, München 1979

287 K R E K E L E R, G. et al.
Abgestützter Zahnersatz im parodontal geschädigten Restgebiß in Kombination mit enossalen Implantaten
Dtsch. zahnärztl. Z. 32, 315 (1977)

288 K R E M P I E N, B. et al.
Lichtoptische und rasterelektronenmikroskopische Untersuchungen an der Grenzfläche von Implantaten aus Aluminiumoxid-Keramik im Unterkieferknochen von Hunden
Dtsch. zahnärztl. Z. 33, 332 (1978)

289 K R I S T E N, K. et al.
Der Einfluß der Form von Aluminiumoxid-Keramik-Implantaten auf die Verweildauer im Unterkiefer des Hundes
Dtsch. zahnärztl. Z. 33, 311 (1978)

29o K U B I K, S.
Die Anatomie der Kieferknochen in bezug auf die enossale Blatt-Implantation
Zahnärztl. Welt 85, 264 (1976)

291 K Ü H N E, D.
Die Gewebsverträglichkeit verschiedener metallischer Implantatwerkstoffe in Pulverform: Vergleich einer neuentwickelten CoNiCrMoTi-Schmiedelegierung (Protasul-1o) mit den bisher gebräuchlichen Implantatwerkstoffen CoCrMo-Guß (Protasul-2) und FeCrNiMo-Schmiedestahl (AiSi-316 L)
Med. Diss., Frankfurt/M. 1975

292 K Y D D, W.L. and C.H. D A L Y
Bone-Titanium Implant Response to Mechanical Stress
J. Prosth. Dent. 35, 567 (1976)

293 L A N D G E R I C H T
Urteil des LG Düsseldorf zu §§ 249, 276, 823 BGB
LG Düsseldorf, Urteil vom 26.05.1961
Az.: 8 O 12/60
NJW 14, 2064 (1961)

294 L A N D G E R I C H T
Entscheidung des LG Göttingen zu §§ 810, 811 II BGB, § 26 II BDSG und § 282 ZPO
LG Göttingen, Urteil vom 16.11.1978
Az.: 2 O 152/78
NJW 32, 601 (1978)

295 L A N D G E R I C H T
Entscheidung des LG Hannover zu §§ 611, 675, 810 BGB
LG Hannover, Urteil vom 24.06.1955
Az.: 10 S 108/55
NJW 9, 348 (1956)

296 L A N D G E R I C H T
Entscheidung des LG Limburg zu § 282 ZPO und Art. 2 II GG
LG Limburg, Urteil vom 17.01.1979
Az.: 3 S 244/78
NJW 32, 607 (1979)

297 L A N G E L A N D, K. and L. S P A N G B E R G
Methodology and Criteria in Evaluation of Dental Endosseous Implants
J. Dent. Res. 54, 158 (1975)

298 L A S S, H.D.
Klinische und histologische Untersuchungen bei enossalen Implantaten
Zahnärztl. Welt 82, 737, 779 (1973)

299 L A S S, H.D.
Histologische Untersuchungen über die Lage=beziehung enossaler Implantate zum Canalis mandibularis
Zahnärztl. Welt 83, 732 (1974)

3oo L A S S, H.D.
Experimental Investigation of the Possibility of Functionally Adapting Bone Tissue with an Intraosseous Implant
Quintess. Internat. Dent. Dig. 5, 1131 (1974)

3o1 L A U F S, A.
Zur deliktsrechtlichen Problematik ärztlicher Eigenmacht
NJW 22, 529 (1969)

3o2 L A U F S, A.
Fortschritte und Scheidewege im Arztrecht
NJW 29, 1121 (1976)

3o3 L A U F S, A.
Arztrecht
Verlag Beck, München 1978

3o4 L A U F S, A.
Die Entwicklung des Arztrechts 1973/79
NJW 32, 123o (1979)

3o5 L A V I N E, L.S. et al.
Electric Enhancement of Bone Healing
Science 175, 1118 (1972)

3o6 L E C H I E N, P. et J. Z A C H E E
La greffe dentaire et ses indications
Acta stomatol. belg. 71, 4o1 (1974)

3o7 L E D E R M A N N, P.
Vollprothetische Versorgung des atrophierten Problem-Unterkiefers mit Hilfe von C.B.S.-Implantaten
Quintess. zahnärztl. Lit. 28, 5698 (1977)

3o8 L E D E R M A N N, P.
Vollprothetische Versorgung des Oberkiefers mit Hilfe von C.B.S.-Implantaten
Quintess. zahnärztl. Lit. 29, 5716 (1978)

3o9 L E D E R M A N N, P.
Die geschlossene Implantierung (Transfixation) in Kombination mit dem C.B.S.-Implantat
Quintess. zahnärztl. Lit. 29, 5738 (1978)

31o L E D E R M A N N, P.
Röntgenkontrollen, Komplikationen und Erfolge bei C.B.S.-Implantaten
Quintess. zahnärztl. Lit. 29, 578o (1973)

311 L E E, T.C.
History of Dental Implants
In: Oral Implantology, ed. by A.N. CRANIN
Verlag Thomas, Springfield 197o

312 L E M O N S, J.E.
Investigations on the Response of Primate and Rabbit Marrow, Bone, and Soft Tissues to Porous Titanium Implants
J. Dent. Res. 54, 166 (1975)

313 L E M O N S, J.E. and W.C. R I C H A R D S O N
Quantitative Stereological Investigations of Porous Alumina Implant Biomaterial
J. Dent. Res. 55, 111 (1976)

314 L E M P K E, K.
Wie falsche Zähne Wurzeln schlagen
In: "stern" Nr.1o vom 28.o2.198o, S.34
Zens.-Nr. C 8o41 C

315 L E N T R O D T, J. und H.G. B U L L
Tierexperimentelle Untersuchungen zur Frage der Gewebsschädigung durch höchsttouriges Bohren und Fräsen im Knochen
Dtsch. zahnärztl. Z. 29, 23o (1974)

316 L E N T R O D T, J. und H.G. B U L L
Tierexperimentelle Untersuchungen zur Frage der Knochenregeneration nach Bohrvorgängen im Knochen
Dtsch. zahnärztl. Z. 31, 115 (1976)

317 L E N T R O D T, J. et al.
Zur Indikation und Technik der transdentalen Fixation
Dtsch. zahnärztl. Z. 32, 311 (1977)

318 L'E S T R A N G E, P.R. et al.
A Variation of Subperiosteal Implant Design
Brit. Dent. J. 138, 141 (1975)

319 L E W, I.
Implant Denture - A Simplified Upper Technique Using Immediate Prosthesis
Dent. Dig. 58, 1o (1952)

32o L E W, I. and J. K E R S T E N B A U M
An Implant Button Technique for Denture Prosthesis
Dent. Dig. 59, 298 (1953)

321 L H O T S K Y, B.
Über Mißerfolge in der Implantologie Teil I
Zahnärztl. Welt 68, 541 (1967)

322 L H O T S K Y, B.
Über Mißerfolge in der Implantologie Teil II - Der Implant-Patient
Zahnärztl. Welt 81, 326 (1972)

323 L H O T S K Y, B.
Klinische und röntgenologische Erfahrungen mit enossalen Implantaten
Zahnärztl. Prax. 24, 2c5 (1973)

324 L H O T S K Y, B. und R. H A K K A K
Einführung in die zahnärztliche Implantologie
II. Bicengineering von zahnärztlichen Implantaten
Hrsg.: R. HAKKAK, Uetendorf 1973

325 L I N K O W, L.I.
The Endosseous Blade - A New Dimension in Oral Implantology
Rev. trim. d'implantol. 5, 13 (1968)

326 L I N K O W, L.I.
The Endosseous Vent-plant
In: Oral Implantology, ed. by A.N. CRANIN
Verlag Thomas, Springfield 197o

327 L I N K O W, L.I.
The Endosseous Blade-vent
In: Oral Implantology, ed. by A.N. CRANIN
Verlag Thomas, Springfield 197o

328 L I N K O W, L.I.
The Endosteal Blade-vent
J. Prosth. Dent. 3o, 611 (1973)

329 L I N K O W, L.I.
Blattimplantologie
Zahnärztl. Prax. 26, 356 (1975)

33o L I N K O W, L.I. and R. C H E R C H E V E
Theories and Techniques of Oral Implantology
Volume I and II
Verlag C.V. Mosby, St. Louis 197o

331 L O V I U S, B.B.J. et al.
Autogenous Tooth Transplantation:
A Clinical and Histological Investigation
Brit. J. Orthodont. 1, 27 (1974)

332 L U K A S, D. et al.
Zur Lastaufnahme des Knochens bei Tübinger Sofortimplantaten
Vortrag, 1o5. Jahrestagung der DGZMK in Mannheim am o9.11.1979
Persönliche Mitschrift

333 M A C H E R, E.
Immunologie und Immunpathologie der Mundhöhle
In: Entzündliche und systematische Erkrankungen der Mundschleimhaut
Hrsg.: O.P. HORNSTEIN
Verlag Thieme, Stuttgart 1974

334 M A C K, A.
Histological Investigation of Effects of Subperiosteal Dental Implants in Monkeys
Brit. Dent. J. 1o8, 217 (196o)

335 M A C K, A.
A Clinical and Histological Assessment of Subperiosteal Implants
J. Prosth. Dent. 3o, 516 (1973)

336 M A R K L E, D.H. et al.
Histologic Evaluation of Vitreous Carbon Endosteal Implants in Dogs
Biomat. Med. Dev. Art. Org. 3, 245 (1975)

337 M A R T I N, L.
Empfiehlt sich eine gesetzliche Regelung der Fragen der ärztlichen Aufklärungspflicht ?
DRiZ 4o, 297 (1962)

338 M A R X K O R S, R.
Elektrochemische Vorgänge an metallischen Fremdstoffen in der Mundhöhle
Med. Habil.-Schrift, Münster 1964

339 M A R X K O R S, R.
Das Implantat - eine Alternative im Lückengebiß ?
Zahnärztl. Welt 88, 759 (1979)

34o M A R Z I A N I, L.
Subperiostale Gerüstimplantate zu prothetischen Zwecken
Dtsch. zahnärztl. Z. 1o, 1115 (1955)

341 M A U R A C H, R.
Deutsches Strafrecht
Besonderer Teil, § 8 II, S.76
Verlag Müller, Karlsruhe 1969

342 M E E N A G H A N, M.A. et al.
Evaluation of the Crypt Surface Adjacent to Metal Endosseous Implants:
An Electron Microscopic Study in Clinically Successful Implants
J. Prosth. Dent. 31, 574 (1974)

343 M E F F E R T, R.M.
Vitreous Carbon Implants
Quintess. Internat. Dent. Dig. 7, 14oo (1976)

344 M E H N E R T, H.
Zur Indikation subperiostaler Gerüstimplantate
Quintess. zahnärztl. Lit. 27, 5441 (1976)

345 M E T T L E R, M. et al.
Die funktionsstabile Implantatprothese
Schweiz. Mschr. Zahnheilkd. 84, 123o (1974)

346 M E T Z, H.H.
Mandibular Staple Implant for an Atrophic Mandibular Ridge:
Solving Retention Difficulties of a Denture
J. Prosth. Dent. 32, 572 (1974)

347 M E T Z G E R, R.
Nachuntersuchungen funktionsstabiler Implantate marginale "parodontale" Probleme
Schweiz. Mschr. Zahnheilkd. 86, 115o (1976)

348 M O R S E, D.R.
Endodontic Implants - A Review and New Approach
New York State Dent. J. 35, 5 (1969)

349 M O S S, J.P.
The Indications for the Transplantation of Maxillary Canines in the Light of 1co Cases
Brit. J. Oral Surg. 12, 268 (1975)

35o M O S S D O R F, M.
Implantations- und Implantat-Magnet-Prothese
Zahnärztl. Prax. 3, 794 (1952)

351 M O Y L E, D.D. et al.
Mechanical Properties of Bone-Porous Biomaterial Interface: Elastic Behavior
J. Biomed. Mater. Res. Symp. 4, 363 (1973)

352 M Ü H L B R A D T, L.
Neurophysiologische Methoden und Untersuchungen zur Rezeptorfunktion an Implantaten (Vorläufige Mitteilung)
Dtsch. zahnärztl. Z. 33, 363 (1978)

353 M Ü H L B R A D T, L. et al.
Die Berührschwelle bei gesunden und erkrankten Parodontien
Dtsch. zahnärztl. Z. 31, 4o6 (1976)

354 M Ü H L B R A D T, L. et al.
Belastungsempfindung und taktile Schwelle an Oberkieferzähnen
Dtsch. zahnärztl. Z. 3o, 4o6 (1975)

355 M Ü H L B R A D T, L. et al.
Die Tastsensibilität Tübinger Sofortimplantate
Vortrag, 1o5. Jahrestagung der DGZMK in Mannheim am o9.11.1979
Persönliche Mitschrift

356 M Ü H L E M A N N, H.R.
Zur Mikrostruktur der Implantatoberflächen
Schweiz. Mschr. Zahnheilkd. 85, 97/3 (1975)

357 M Ü L L E R, G.
Behandlungsrecht des Arztes und ärztliche Aufklärungspflicht in der Sicht des Arztes und des Juristen
NJW 9, 1o99 (1956)

358 M Ü L L E R, M.E. et al.
Manual der Osteosynthese AO-Technik
Verlag Springer, Berlin 1977

359 M Ü N C H, J.
Grundprobleme der enossalen Implantologie
Zahnärztl. Prax. 25, 369 (1974)

36o M Ü N C H, J.
Sind die enossalen Implantate praxisreif ?
Zahnärztl. Prax. 26, 484 (1975)

361 M Ü N C H, J.
Möglichkeiten und Methoden der Implantologie
Werk-Verlag Dr. E. Banaschewski München-Gräfelfing 1976

362 M U R A T O R I, G.
Technique des implants à lame et des implants sur mesure
Rev. trim. d'implantol. 14, 2o (1971)

363 M U R A T O R I, G.
Prothetisches Gleichgewicht durch eine Blockveränderung der Suprastruktur
Zahnärztl. Prax. 31, 8 (198o)

364 M U T S C H E L K N A U S S, E.
Enossale Implantation von Porzellankörpern
Quintess. zahnärztl. Lit. 21, 4128 (197o)

365 M U T S C H E L K N A U S S, E. und E. D Ö R R E
Extensionsimplantate aus Aluminiumoxidkeramik
Quintess. zahnärztl. Lit. 28, 5623 (1977)

366 M U T S C H E L K N A U S S, E. und E. D Ö R R E
Enossale Stiftimplantate aus Aluminiumoxidkeramik
Zahnärztl. Prax. 29, 362 (1978)

367 N.A.S.A.
Carbon Offers Advantages as Implant Material in Human Body
N.A.S.A. Tech. Brief 69-1oo87 (1969)
Hrsg.: Clearinghouse for Federal Scientific and Technical Information
Springfield, Virginia 22151 (U.S.A.)
für: N.A.S.A.
Marshall Space Flight Center
Huntsville, Alabama 35812 (U.S.A.)

368 N A S J L E T I, C.E. et al.
Healing After Tooth Reimplantation in Monkeys A Radiographic Study
Oral Surg., Oral Med. & Oral Pathol. 39, 361 (1975)

369 N A S J L E T I, C.E. et al.
The Storage of Teeth Before Reimplantation in Monkeys: A Histologic Study
Oral Surg., Oral Med. & Oral Pathol. 39, 2o (1975)

37o N A T I E L L A, J.R. et al.
The Failing Blade-vent Implant
Oral Surg., Oral Med. & Oral Pathol. 36, 336 (1973)

371 N A T I E L L A, J.R. et al.
Current Evaluation of Dental Implants
J. Amer. Dent. Ass. 84, 1358 (1972)

372 N A U C K E, R.
Der gegenwärtige Stand der Erfahrungen mit Gerüstimplantaten für prothetische Zwecke
Dtsch. Stomatol. 8, 258 (1958)

373 N E I D H A R D T, K.
Behandlungsrecht des Arztes und ärztliche Auf= klärungspflicht in der Sicht des Arztes und des Juristen
NJW 9, 1o97 (1956)

374 N E N T W I G, H.
Moderne Implantatmaterialien
Zahnärztl. Prax. 31, 4 (198o)

375 N E W E S E L Y, H.
Chemical and Morphostructural Aspects of Ceramic Implantation Materials
J. Dent. Res. 54, L 63 (1975)

376 N E W E S E L Y, H.
Entwicklungen der Implantationstechnik in der Zahnheilkunde
Österr. Z. Stomatol. 74, 3o2 (1977)

377 N E W M A N N, C. and G. van H U Y S E N
Tissue Reaction to Vitallium Implantation
J. Prosth. Dent. 4, 85o (1954)

378 N I E D E R D E L L M A N N, H. et al.
Einheilungsbedingungen von Osteosyntheseplatten und Schrauben aus Aluminiumoxid-Keramik im Tierexperiment
Zahnärztl. Welt 85, 376 (1976)

379 N I E D E R D E L L M A N N, H. et al.
Anwendungsmöglichkeiten dichter Aluminiumoxid-Keramik zu Rekonstruktionen im Kiefer- und Gesichtsbereich
In: Fortschr. Kiefer-Gesichts-Chir. Bd.21, S.51
Hrsg.: K.SCHUCHARDT
Verlag Thieme, Stuttgart 1976

38o N I L L E S, J.L. et al.
Biomechanical Evaluation of Bone-Porous Material Interfaces
J. Biomed. Mater. Res. 7, 231 (1973)

381 N I L L E S, J.L. et al.
Biomechanical Investigations of Bone-Porous Carbon and Porous Metal Interfaces
J. Biomed. Mater. Res. Symp. 4, 63 (1973)

382 N Ö H, E.
Tierexperimentelle Studie zur Knochenneubildung durch elektrische Reizung
Verhandlungen der Deutschen Gesellschaft für Orthopädie und Traumatologie 57, 133
Verlag Enke, Stuttgart 1971

383 O B E R L A N D E S G E R I C H T
Entscheidung des OLG Bremen zu §§ 259, 611, 81o BGB
OLG Bremen, Urteil vom 31.o7.1979
Az.: 1 U 47/79
NJW 33, 644 (198o)

384 O B E R L A N D E S G E R I C H T

Entscheidung des OLG Celle zu §§ 611, 81o BGB
OLG Celle, Urteil vom 3o.11.1977
Az.: 3 U 17/77
NJW 31, 12oo (1978)

385 O B E R L A N D E S G E R I C H T

Entscheidung des OLG Celle zu §§ 823, 831, 847 BGB
OLG Celle, Urteil vom 1o.o7.1978
Az.: 1 U 4o/77
NJW 32, 1251 (1979)

386 O B E R L A N D E S G E R I C H T

Entscheidung des OLG Düsseldorf zu §§ 823, 844, 846 BGB
OLG Düsseldorf, Urteil vom 21.12.1953
Az.: 4 W 224/53
VersR 5, 18o (1954)

387 O B E R L A N D E S G E R I C H T

Entscheidung des OLG Düsseldorf zu §§ 823, 847 BGB
OLG Düsseldorf, Urteil vom 2o.12.1962
Az.: 8 U 9/62
NJW 16, 1679 (1963)

388 O B E R L A N D E S G E R I C H T

Entscheidung des OLG Frankfurt/M. zu §§ 276, 278, 823, 831, 847 BGB
OLG Frankfurt/M., Urteil vom 1o.o7.1972
Az.: 18 U 31/71
NJW 26, 1415 (1973)

389 O B E R L A N D E S G E R I C H T

Entscheidung des OLG Hamm zu §§ 823, 847 BGB
OLG Hamm, Urteil vom 26.11.1975
Az.: 3 U 64/75
NJW 29, 1157 (1976)

39o O B E R L A N D E S G E R I C H T

Entscheidung des OLG Karlsruhe zu §§ 276, 823 BGB
OLG Karlsruhe, Urteil vom o1.1o.1965
Az.: 2 U 318/64
NJW 19, 399 (1966)

391 O B E R L A N D E S G E R I C H T
Entscheidung des OLG Köln zu §§ 823, 831 BGB
OLG Köln, Urteil vom 31.o5.1967
Az.: 13 U 27/66
MDR 22, 24o (1968)

392 O B E R L A N D E S G E R I C H T
Entscheidung des OLG Köln zu §§ 823, 831, 847 BGB
OLG Köln, Urteil vom 16.o3.1978
Az.: 18 U 198/77
NJW 31, 169o (1978)

393 O B E R L A N D E S G E R I C H T
Entscheidung des OLG Naumburg zu §§ 276, 611 BGB
OLG Naumburg, Urteil vom 18.o2.1932
Az.: 5 U 233/31
JW 61, 3369 (1932)

394 O B E R L A N D E S G E R I C H T
Entscheidung des OLG Stuttgart zu §§ 276, 278, 823 BGB
OLG Stuttgart, Urteil vom o5.11.1952
Az.: 1 U 4o/52
VersR 5, 31o (1954)

395 O B E R L A N D E S G E R I C H T
Entscheidung des OLG Stuttgart zu § 823 BGB
OLG Stuttgart, Urteil vom 16.o1.1973
Az.: 16 U 5o/72
NJW 26, 56o (1973)

396 O B E R L A N D E S G E R I C H T
Entscheidung des OLG Stuttgart zu §§ 138, 242, 823, 831, 847 BGB
OLG Stuttgart, Urteil vom o7.12.1977
Az.: 1 U 46/77
NJW 32, 2355 (1979)

397 O B W E G E S E R, H.
Der gegenwärtige Stand der Erfahrungen mit Gerüstimplantaten für prothetische Zwecke
Dtsch. Stomatol. 8, 291 (1958)

398 O B W E G E S E R, H.
Experiences with Subperiosteal Implants
J. Oral Surg. 12, 777 (1959)

399 O C H S E N B E I N, H. et al.
Endosteal Oral Implantology:
Two-Year Results of Mobility and Hysteresis Mesurements - A Human Study
Schweiz. Mschr. Zahnheilkd. 87, 815 (1977)

4oo O E T T E L, H.
Biologische Probleme bei der Implantation von Kunststoffen
Arch. klin. Chir. 3o4, 9oo (1963)

4o1 O G U S, W.
Upper Implant for an Immediate Partial Denture
Dent. Dig. 58, 358 (1952)

4o2 O R L A Y, H.G.
Endodontic Splinting Treatment in Periodontal Disease
Brit. Dent. J. 1o8, 118 (196o)

4o3 O R L A Y, H.G.
Befestigung von lockeren Zähnen mit endodontischen Implantaten
Schweiz. Mschr. Zahnheilkd. 77, 58o (1968)

4o4 O R L A Y, H.G.
Advanced Aspects in the Use of Endodontic Implants
In: Oral Implantology, ed. by A.N. CRANIN
Verlag Thomas, Springfield 197o

4o5 P A P E, H.-D. und R. H E I S S
Pathologische Befunde bei enossalen und sub= periostalen Implantaten
Dtsch. zahnärztl. Z. 32, 3o8 (1977)

4o6 P E D E R S E N, H.N. et al.
Tissue Ingrowth into Mandibular Intrabony Porous Ceramic Implants
Internat. J. Oral Surg. 3, 158 (1974)

4o7 P E P P M E I E R, F.
Möglichkeiten der Rehabilitation mit enostalen Implantaten in der zahnärztlichen Praxis
Med. Diss., Münster 1974

4o8 P E T E R S, D. et al.
Tierexperimentelle Untersuchungen zur Stabilisierung enossal verankerter Metall= implantate durch Elektrostimulation
Dtsch. zahnärztl. Z. 32, 291 (1977)

4o9 P E R T E R S O N, L.J. et al.
Clinical and Histological Evaluation of Porous-Rooted Polymethylmethacrylate (PMMA) Teeth
J. Dent. Res. 54, L 62 (1975)

41o P F E I F E R, H.
Wann sind Gerüstimplantate im Unterkiefer klinisch vertretbar ?
Vortrag, Bayer. Landeszahnärztetag 1972
Hrsg.: Bayer. Landeszahnärztekammer, München 1972

411 P I C T O N, D.C.A. et al.
The Relationship Between the Mechanism of Tooth and Implant Support
Oral Sci. Rev. 5, 3 (1974)

412 P I C T O N, D.C.A. and D.J. W I L L S
The Mobility of Horizontally Pinned Teeth in Monkeys and of Endosseous Blade Implants
Brit. Dent. J. 139, 469 (1975)

413 P I L I E R O, S.J. et al.
Histopathology of Oral Endosteal Metallic Implants in Dogs
J. Dent. Res. 52, 1117 (1973)

414 P I R Y, H. und T. V E G H
Multiplex replantatio felsö frontfogak traumás dislocatiója esetén
Fogorv. szemle 67, 11o (1974)

415 P L A N K O, H.D.
Zur Replantation luxierter Frontzähne
Eine klinisch-röntgenologische Nachuntersuchung
Med. Diss., Köln 1976

416 P R E D E C K I, P. et al.
Attachment of Bone to Threaded Implants by Ingrowth and Mechanical Interlocking
J. Biomed. Mater. Res. 6, 4o1 (1972)

417 P R U I N, E
Erfahrungen mit enossalen Implantaten
Dtsch. zahnärztl. Z. 25, 337 (197o)

418 P R U I N, E.
Transdentale Fixation und Nadelimplantate
Vortrag, Bayer. Landeszahnärztetag 1972
Hrsg.: Bayer. Landeszahnärztekammer, München 1972

419 P R U I N, E.
Heutige Bilanz der auf der Jahrestagung 1969 (Bremen) vorgestellten Implantat-Versorgungen
Dtsch. zahnärztl. Z. 29, 192 (1974)

42o P R U I N, E.
Implantationskurs in der Odonto-Stomatologie
Verlag "Die Quintessenz", Berlin 1974

421 R A H N, B.A.
Biomechanische Aspekte bei Implantaten im Knochen
Schweiz. Mschr. Zahnheilkd. 86, 946 (1976)

422 R A K O W E R, W.
An Oral Surgeon's Experience with the Intraosseous Blade Implant
Internat. J. Oral Surg. 3, 282 (1974)

423 R A N D Z I O, J. und W. F I C K E R
Spannungsoptik in der Bewertung enossaler Dentalimplantate
Zahnärztl. Welt 86, 894 (1977)

424 R A U S C H E R, W.
Kunststoffwurzelimplantat
Zahnärztl. Rdsch. 64, 287 (1955)

425 R E E S, H.
Untersuchungen über die Schrankenfunktion des Epithelansatzes am Implantatstift
Med. Diss., Kiel 1966

426 R E I C H A R T, P. und D. S C H L E G E L
Klinische und histologische Untersuchungen an Blattimplantaten im Hundeversuch
Dtsch. zahnärztl. Z. 32, 284 (1977)

427 R E I C H E N B A C H, E.
Zur Indikation der Gerüstimplantation auf Grund unserer fünfjährigen Erfahrungen
Dtsch. zahnärztl. Z. 13, 1225 (1958)

428 R E I C H S G E R I C H T
Entscheidung des Reichsgerichts zu §§ 223 ff. StGB
III. Strafsenat, Urteil vom 31.05.1894
Az.: Rep. 1406/94
RG St 25, 375 (1894)

429 R E I C H S G E R I C H T
Entscheidung des Reichsgerichts
VI. Zivilsenat, Urteil vom 27.o5.19o8
Az.: Rep. VI. 484/o7
RG Z 68, 431 (19o8)

43o R E I C H S G E R I C H T
Entscheidung des Reichsgerichts
III. Zivilsenat, Urteil vom o1.o3.1912
Az.: Rep. III. 231/11
RG Z 78, 432 (1912)

431 R E I C H S G E R I C H T
Entscheidung des Reichsgerichts zu § 242 BGB
III. Zivilsenat, Urteil vom 19.o5.1931
Az.: III. 2o2/3o
JW 61, 3328 (1932)

432 R E I C H S G E R I C H T
Entscheidung des Reichsgerichts zu §§ 276, 611 BGB
sowie §§ 411, 416 ZPO
III. Zivilsenat, Urteil vom 19.o6.1936
Az.: III 298/35
RG Z 151, 349 (1936)

433 R E I C H S G E R I C H T
Entscheidung des Reichsgerichts zu § 222 StGB
1. Strafsenat, Urteil vom 19.o3.1937
Az.: 1 D 19/37
JW 66, 3o87 (1937)

434 R E I C H S G E R I C H T
Entscheidung des Reichsgerichts zu §§ 276, 823 I BGB
III. Zivilsenat, Urteil vom o8.o3.194o
Az.: III 117/39
RG Z 163, 129 (194o)

435 R E I N W A L D, U.
Die Bedeutung des Epithels für den Erfolg von Gerüstimplantaten
Zahnärztl. Prax. 9, 85 (1958)

436 R H E I N W A L D, U.
Die Quintessenz der zahnärztlichen Implantologie
Verlag "Die Quintessenz", Berlin 1971

437 R H E I N W A L D, U.
Standortbestimmung der Implantologie in der Zahn-, Mund- und Kieferheilkunde
Vortrag, Bayer. Landeszahnärztetag 1972
Hrsg.: Bayer. Landeszahnärztekammer, München 1972

438 R I C H A R D S, L.W. et al.
Titanium Endosteal Dental Implants in the Mandibles of Dogs: Preliminary Studies
J. Prosth. Dent. 31, 198 (1974)

439 R I C H T E R, H.
Implantologie, subjektiv gesehen
Zahnärztl. Mitt. 63, 251 (1973)

440 R I E S S, G.
Klinische Erfahrungen mit Tricalciumphosphat-(TCP)-Implantaten
Quintess. zahnärztl. Lit. 29, 5767 (1978)

441 R I E S S, G. et al.
Erste klinische und tierexperimentelle Erfahrungen mit TCP-Implantaten
Dtsch. zahnärztl. Z. 33, 287 (1978)

442 R I N K, G.
Zur Implantation von Zähnen aus Kunststoff
Dtsch. zahnärztl. Z. 12, 1126 (1957)

443 R I T T E R, R.
Bericht über subperiostale Unterkieferimplantate, die hier vor 17-23 Jahren eingesetzt wurden
Zahnärztl. Welt 87, 795 (1978)

444 R I T T E R, R. und R. S C H W I N D L I N G
Reaktion des Knochens bei Gerüstimplantationen
Dtsch. Zahn-, Mund- und Kieferheilkd. 49, 1oo (1967)

445 R I T Z E, H.
Das enossale Implantat
Dtsch. zahnärztl. Z. 32, 7oo (1977)

446 R I T Z E, H.
Das enossale Implantat
Quintess. zahnärztl. Lit. 28, 5649 (1977)

447 R I T Z E, H. und G. F R A N Z
Untersuchungen über selbstbohrende Implantat=nadeln (Typ SCIALOM)
Dtsch. zahnärztl. Z. 29, 5o5 (1974)

448 R Ö C K L, H. und H.-M. B E E T Z
Mikrobiologie und bakterielle Infektion der Mundhöhle
In: Entzündliche und systematische Erkrankungen der Mundschleimhaut
Hrsg.: O.P. HORNSTEIN
Verlag Thieme, Stuttgart 1974

449 R Ö L I N G, U. und L. F L O R E S D E J A C O B Y
Zytologische Untersuchungen nach Auto=transplantaten in der Mundhöhle
Dtsch. zahnärztl. Z. 29, 875 (1974)

45o R O L F F S, J. et al.
Implantatdesign und periimplantärer Knochen
Vergleich zweier Schraubimplantate im Tierexperiment
Dtsch. zahnärztl. Z. 32, 298 (1977)

451 R O P E R S, T.
Was ist von der Implantologie zu halten ?
Zahnärztl. Mitt. 68, 673 (1978)

452 S A N D H A U S, S.
Orale Rehabilitation mit C.B.S.-Implantaten
Vortrag, Bayer. Landeszahnärztetag 1972
Hrsg.: Bayer. Landeszahnärztekammer, München 1972

453 S A N D H A U S, S.
Wissenschaftlicher Beitrag zum Gebiet der Oralrehabilitation mit Hilfe des Implantations=verfahrens C.B.S.
Rev. trim. d'implantol. 17, 61 (1972)

454 S A N D H A U S, S.
Orale Rehabilitation mit C.B.S.-Implantaten
Rev. trim. d'implantol. 19, 31 (1972)

455 S A N D H A U S, S.
Biometallurgische und zytotoxikologische Untersuchungen bei Implantaten
Zahnärztl. Prax. 27, 12 (1976)

456 S A N D H A U S, S.
Orale Rehabilitation durch C.B.S.-Implantate nach SANDHAUS
Zahnärztl. Prax. 27, 31 (1976)

457 S C I A L O M, J.
Tripodial Pin Implants
In: Oral Implantology, ed. by A.N. CRANIN
Verlag Thomas, Springfield 197o

458 S E E G E R, P. und P. T E T S C H
Tierexperimentelle Untersuchungen zur Regeneration genormter Knochendefekte bei unterschiedlichen Kühlverfahren
Dtsch. zahnärztl. Z. 33, 87o (1978)

459 S E L T I N G, W.J. and S.N. B H A S K A R
Structural Strength of the Interface Between Bone and Nongradable Porous Ceramic Implants
J. Dent. Res. 52, 91 (1973)

46o S E L T Z E R, S. et al.
Vitallium Endodontic Implants: A Scanning Electron Microscope, Electron Microprobe, and Histologic Study
Oral Surg., Oral Med. & Oral Pathol. 35, 828 (1973)

461 S E M I N A, C. und I. S P I R E S C U
Homo- si autotransplantat dentar metalizat
Stomatologia (Buc.) 22, 131 (1975)

462 S I T Z M A N N, F.
Die intraossale Magnetimplantation als Halteelement für Totalprothesen
Dtsch. zahnärztl. Z. 29, 211 (1974)

463 S L A G S V O L D, O. and B. B J E R C K E
Autotransplantation of Premolars with Partly Formed Roots
Amer. J. Orthodont. 66, 355 (1974)

464 S M I T H, D.C.
Biomaterials in Dentistry
J. Dent. Res. 54, 146 (1975)

465 S M I T H, H.J.
Successful Replantation: A Case Report
Brit. Dent. J. 139, 1o5 (1975)

466 S P E C T O R, M. et al.
Process of Tissue Ingrowth into Porous Tooth Implants
J. Dent. Res. 54, L 61 (1975)

467 S P I E K E R M A N N, H.
Enossale Implantate bei Totalersatz im Unterkiefer
Dtsch. zahnärztl. Z. 33, 473 (1978)

468 S P I E S S L, B.
Die funktionsstabile Implantatprothese
Schweiz. Mschr. Zahnheilkd. 84, 726 (1974)

469 S P I E S S L, B.
Das dynamische Kompressionsimplantat (DCI) - Prinzipien, Technik und Ergebnisse
Schweiz. Mschr. Zahnheilkd. 86, 964 (1976)

47o S V A R E, C.W. et al.
Coated Versus Non-Proplast-Coated Endosseous Blade-vent Dental Implants
Oral Surg., Oral Med. & Oral Pathol. 4o, 2 (1975)

471 S C H A R E Y K A, R.
Die Sulcus-Fluid-Fließrate (SFFR) bei Tübinger Sofortimplantaten aus Aluminiumoxid=keramik
Dtsch. zahnärztl. Z. 33, 36o (1978)

472 S C H L A M P P, H.
Erfahrungen über unsere Metallgerüstimplantate nach MARZIANI
Dtsch. zahnärztl. Z. 17, 921 (1962)

473 S C H L A N D E R, E. und M. H U S S A R E K
Über die bakteriostatische Wirkung des Speichels in der Mundhöhlenschleimhaut
Wien. klin. Wschr. 42, 642 (1954)

474 S C H L E G E L, D.
Implantate - Wann und Wie ?
Vortrag, Bayer. Landeszahnärztetag 1972
Hrsg.: Bayer. Landeszahnärztekammer, München 1972

475 S C H L E G E L, D.
Zahnärztliche Implantologie - eine Literaturübersicht
Dtsch. zahnärztl. Z. 29, 176 (1974)

476 S C H M I D, F. und W. F I N G E R
Knochenbruchheilung unter Elektrostimulation im Tierexperiment
Dtsch. zahnärztl. Z. 29, 416 (1974)

477 S C H M I D T - F L A T H, I.
Nachuntersuchungen transplantierter Zähne
Stomatol. (DDR) 24, 596 (1974)

478 S C H M I D T S E N, E.
Tierexperimentelle und materialtechnische Untersuchungen zur Implantation "künstlicher Zahnwurzeln"
Med. Diss., Kiel 1973

479 S C H M U Z I G E R, P. und H. O B W E G E S E R
Erfahrungen mit Gerüstimplantaten am Züricher zahnärztlichen Institut
Schweiz. Mschr. Zahnheilkd. 68, 917 (1958)

480 S C H O E N F E L D, C.M. et al.
Rheological Properties for Self-Curing Poly=methylmethacrylate (PMMA) for Cementing Dental Intraosseous Implants
J. Dent. Res. 54, L 62 (1975)

481 S C H R O E D E R, A.
Die subperiostale Goldnetzimplantation in einer Sitzung
Schweiz. Mschr. Zahnheilkd. 67, 23 (1957)

482 S C H R O E D E R, A.
Nachkontrolle zweier subperiostaler Gerüste 15 Jahre nach der Implantation
Rev. trim. d'implantol. 13, 33 (197o)

483 S C H R O E D E R, A.
Das Implantat nach HERSKOVITS
Vorläufige Mitteilung über eine neue Implantatform
Schweiz. Mschr. Zahnheilkd. 84, 742 (1974)

484 S C H R O E D E R, A.
Sind parodontiumähnliche "parainplantale" Gewebsstrukturen denkbar ?
Schweiz. Mschr. Zahnheilkd. 86, 115o (1976)

485 S C H R O E D E R, A. et al.
Gewebsreaktion auf ein Titan-Hohlzylinderimplantat mit Titan-Spritzschichtoberfläche
Schweiz. Mschr. Zahnheilkd. 86, 713 (1976)

486 S C H R O E D E R, H.
Eigenmächtige Heilbehandlung im geltenden Strafrecht und im StGB-Entwurf 196o
NJW 14, 951 (1961)

487 S C H U H, E. und G. K E L L N E R
Ursachen des Verlusts von enossalen Tantal=implantaten
Quintess. zahnärztl. Lit. 28, 5564 (1977)

488 S C H U L M A N, A. et al.
Composite Materials for Dental Implants
Oral Surg., Oral Med. & Oral Pathol. 4o, 183 (1975)

489 S C H U L T E, W.
Das Tübinger Sofortimplantat
Quintess. zahnärztl. Lit. 27, 5456 (1976)

490 S C H U L T E, W.
Das Tübinger Sofortimplantat und die journalistische Sorgfaltspflicht
Zahnärztl. Mitt. 68, 251 (1978)

491 S C H U L T E, W. et al.
Konzept und Prüfung des Tübinger Sofortimplantats
Dtsch. zahnärztl. Z. 33, 319 (1978)

492 S C H U L T E, W. et al.
Tierexperimente zur Frage der Einheilung des Tübinger Sofortimplantats
Dtsch. zahnärztl. Z. 326 (1978)

493 S C H U L T E, W. et al.
Das Tübinger Sofortimplantat in der klinischen Prüfung
Dtsch. zahnärztl. Z. 33, 348 (1978)

494 S C H U L Z - H O H E N H A U S, A.
Die Reimplantation oberer und unterer Molaren
Dtsch. zahnärztl. Z. 31, 166 (1976)

495 S C H W A L M, G.
Gesetzliche Regelung der ärztlichen Auf= klärungspflicht ?
MDR 16, 689 (1962)

496 S C H W I N D L I N G, R.
Subperiostales Front-Teilimplantat zur Befestigung von totalem unterem Zahnersatz
Dtsch. zahnärztl. Z. 17, 582 (1962)

497 S T A E G E M A N N, G.
Die operative Verbesserung von Brückenpfeilern mit reduzierter Wurzellänge
Dtsch. zahnärztl. Z. 12, 1502 (1957)

498 S T A E G E M A N N, G.
Die Stiftverbolzung von Zähnen - eine Methode der geschlossenen Implantation
Dtsch. Stomatol. 23, 162 (1973)

499 S T A F F O L A N I, N.
Reimpiato rinforzato con lama metallica
Ann. di Stomatol. 22, 4o1 (1973)

5oo S T A L L A R D, L.E. et al.
Current Research Findings on the Vitreous Carbon Tooth Replacement System
Dtsch. zahnärztl. Z. 29, 746 (1974)

5o1 S T A N I T S K Y, C.L. and V. M O O N E Y
Osseous Attachment to Vitreous Carbon
J. Biomed. Mater. Res. Symp. 4, 97 (1973)

5o2 S T A N L E Y, H.R. et al.
The Implantation of Natural Tooth Form Bioglasses in Baboons: A Preliminary Report
Oral Surg., Oral Med. & Oral Pathol. 42, 339 (1976)

5o3 S T E E B, J. und G. P E T Z O W
Oberflächenuntersuchungen an enossalen Implantaten aus Aluminiumoxid-Keramik
Dtsch. zahnärztl. Z. 33, 341 (1978)

5o4 S T E G E M A N N, K.
Korrosion an Dentallegierungen
In: Leitfaden zahnärztlicher Werkstoffe und ihrer Verarbeitung
Hrsg.: K. EICHNER
Berlinische Verlagsanstalt, Berlin 196o

5o5 S T E I N B R I N K, J.
Experimentelle Untersuchungen zur primären Stabilität von Extensionsimplantaten
Med. Diss., Münster 1976

5o6 S T E R C H I, A.
Histologische Untersuchung zweier enossaler Implantate (C.B.S.-Schrauben nach SANDHAUS) im Affenversuch
Schweiz. Mschr. Zahnheilkd. 82, 862 (1972)

5o7 S T R A S S L, H.
Klinische Erfahrungen mit enossalen Implantaten
Österr. Z. Stomatol. 71, 416 (1974)

5o8 S T R A S S L, H.
Die Verwendung von Blattimplantaten aus Titan im Kieferbereich
Österr. Z. Stomatol. 73, 335 (1976)

5o9 S T R A S S L, H.
Über ein neues technisches Verfahren zur Verbesserung der Gewebsverträglichkeit von subperiostalen Rahmenimplantaten
Österr. Z. Stomatol. 74, 192 (1977)

51o S T R A S S L, H.
Neukonstruktion eines subperiostalen Implantats
Österr. Z. Stomatol. 74, 262 (1977)

511 S T R A S S L, H.
Implantatkonstruktion für den zahnlosen Kiefer
Zahnärztl. Prax. 29, 232 (1978)

512 S T R A S S L, H.
Sieben Jahre enossale Implantologie - ein Erfahrungsbericht
Österr. Z. Stomatol. 75, 421 (1978)

513 S T R A S S L, H.
Anwendung enossaler Blattimplantate bei engen Frontzahnlücken
Zahnärztl. Prax. 31, 6 (1980)

514 S T R U N Z, V. et al.
Beschichtung von Metallimplantaten mit bioaktiver Glaskeramik Ceravital
Dtsch. zahnärztl. Z. 33, 862 (1978)

515 S T R U N Z, V. et al.
Bioaktive Glaskeramik als Implantatmaterial in der Kieferchirurgie
Dtsch. zahnärztl. Z. 32, 287 (1977)

516 S T R U N Z, V. et al.
Development and Application of Vitreous Ceramic Material in Oral Surgery
J. Dent. Res. 54, L 62 (1975)

517 S T R U N Z, V. et al.
Ergebnisse histologischer Untersuchungen an den Grenzflächen zwischen Knochengewebe und Glaskeramik (Ceravital) mit Apatitstruktur
In: Der heutige Stand der Implantologie
Hrsg.: J. FRANKE
Verlag Carl Hanser, München-Wien 1980

518 S T Ü R N E R, R.
Entwicklungstendenzen des zivilprozessualen Beweisrechts und Arzthaftungsprozeß
NJW 32, 1225 (1979)

519 T A Y L O R, A.R.
Endosseous Dental Implants
Verlag Butterworth, London 197o

52o T E M P E L, O.
Inhalt, Grenzen und Durchführung der ärztlichen Aufklärungspflicht unter Zugrundelegung der höchstrichterlichen Rechtsprechung
NJW 33, 6o9 (198o)

521 T E T S C H, P.
Experimentelle Untersuchungen zur primären Stabilität von Extensionsimplantaten
Zahnärztl. Welt 82, 665 (1973)

522 T E T S C H, P.
Development of Raised Temperature After Osteotomies
J. Max.-Fac. Surg. 2, 141 (1974)

523 T E T S C H, P.
Klinische und experimentelle Untersuchungen von Blattimplantaten nach Anwendung einer Oszillationssäge
Dtsch. zahnärztl. Z. 29, 2o6 (1974)

524 T E T S C H, P.
Mißerfolge bei enossal verankerten Implantaten
Quintess. zahnärztl. Lit. 28, 5683 (1977)

525 T E T S C H, P.
Mißerfolge bei enossal verankerten Implantaten
Dtsch. zahnärztl. Z. 32, 3o2 (1977)

526 T E T S C H, P.
Zahnärztlich-chirurgische Propädeutik
Vorlesung im WS 1978/79
Persönliche Mitschrift

527 T E T S C H, P.
Über die Replantation von Zähnen
Vorlesung vom 26.11.1979
Persönliche Mitschrift

528 T E T S C H, P.
Über die transdentale Fixation
Vorlesung vom o3.12.1979
Persönliche Mitschrift

529 T E T S C H, P.
IMZ-Implantate: Fallbeispiel
Vorlesung und Patientenvorstellung vom o8.o1.198o
Persönliche Mitschrift

53o T E T S C H, P.
Über die Implantation von Magneten in den Kiefer
Vorlesung vom 28.o1.198o
Persönliche Mitschrift

531 T E T S C H, P.
Über intramuköse Implantate
Vorlesung vom 28.o1.198o
Persönliche Mitschrift

532 T E T S C H, P.
Implantate zur Aufnahme von Zahnersatz
Chirurgische Gesichtspunkte
Zur Veröffentlichung eingereicht

533 T E T S C H, P. und F. B O L L M A N N
Zur Rehabilitation des Zahnlosen mit Hilfe enossaler Implantate
Zahnärztl. Welt 84, 6o9 (1975)

534 T E T S C H, P. und E. E S S E R
Die transdentale Fixation traumatisch geschädigter Frontzähne
Österr. Z. Stomatol. 71, 59 (1974)

535 T E T S C H, P. und F. P E P P M E I E R
Klinische und röntgenologische Untersuchungen über verschiedene enossale Implantations=verfahren
Dtsch. zahnärztl. Z. 28, 895 (1973)

536 T E T S C H, P. und W. S C H N E I D E R
Innengekühlte Bohrer und Fräsen in der zahnärztlichen Chirurgie
Vergleichende klinische Untersuchungen
Dtsch. Z. Mund-Kiefer-Gesichts-Chir. 1, 118 (1977)

537 T E T S C H, P. und V. S C H O N E
Zytologische Untersuchungen der Gingiva bei enossal verankerten Extensionsimplantaten
Dtsch. zahnärztl. Z. 31, 162 (1976)

538 T E X I E R, J.
L'édenté molaire terminal et sa réhabilitation occlusale par un implant non-métallique
Inform. dent. (Paris) 57, 7 (1975)

539 T H O N N E R, K.-E.
Autologe Transposition von verlagerten Eckzähnen
Vortrag, Baver. Landeszahnärztetag 1972
Hrsg.: Bayer. Landeszahnärztekammer, München 1972

54o T O H A N E A N U, R. und S. T O H A N E A N U
Un caz de replantare dentara tardiva
Stomatologia (Buc.) 2o, 547 (1973)

541 T O P A Z I A N, R.G. et al.
Tissue Response to a New Dental Implant
J. Dent. Res. 54, L 63 (1975)

542 T O T O, P.D. et al.
Reaction of Bone and Mucosa to Implanted Magnets
J. Dent. Res. 41, 1438 (1962)

543 T R A U N E R, R.
Was können wir heute über die Methode der Gerüstimplantation sagen ?
Dtsch. Zahn-, Mund- u. Kieferheilkd. 26, 445 (1957)

544 U H L I G, H.
Diskussionsbeitrag zum Thema:
Körperfremde Implantate für prothetische Zwecke
Dtsch. zahnärztl. Z. 1o, 451 (1955)

545 U T Z, W.
Histologische Untersuchungen an Implantatmodellen
Dtsch. zahnärztl. Z. 29, 2o7 (1974)

546 V A K I L Z A D E H, F. et al.
Über lymphoide Zellen im Epithel der normalen menschlichen Mundschleimhaut
Stoma (Heidelberg) 23, 152 (197o)

547 V O M H O F, H. et al.
Untersuchungen mit dem HSE-Digital-Periodontometer zur Zahnbeweglichkeit und zur Überprüfung der klinischen Lockerungsgrade
Dtsch. zahnärztl. Z. 33, 96 (1978)

548 V O N F R A U N H O F E R, J.A. et al.
Materials Science in Dental Implantation and a Promising New Material: Vitreous Carbon
Biomed. Eng. 6, 114 (1971)

549 V O S S, R. et al.
36 Months Results with Vitreous Carbon Implants in Humans
J. Dent. Res. 54, L 64 (1975)

55o W A C H S M U T H, W.
Die chirurgische Indikation Rechtsnorm und Realität
In: Festschrift für P. BOCKELMANN zum 7o. Geburtstag am 7. Dezember 1978
Hrsg.: A. KAUFMANN, G. BEMMANN, D. KRAUSS und K. VOLK
Verlag Beck, München 1979

551 W A G N E R, H.J.
Über die Aufklärungspflicht des Zahnarztes
Vortrag, 1o5. Jahrestagung der DGZMK in Mannheim am o9.11.1979
Persönliche Mitschrift

552 W A S S E R B U R G, K.
Die ärztliche Dokumentationspflicht im Interesse des Patienten
NJW 33, 617 (198o)

553 W E B E R, S.P.
The Unilateral Subperiosteal Implant
In: Oral Implantology, ed. by A.N. CRANIN
Verlag Thomas, Springfield 197o

554 W E B E R, S.P. and A.N. C R A N I N
The Universal Implant
In: Oral Implantology, ed. by A.N. CRANIN
Verlag Thomas, Springfield 197o

555 W E I G E R T, M. und J. M Ü L L E R
Die Beeinflußung der Knochenbruchheilung durch Gleich- und Wechselstrom
Verhandlungen der Deutschen Gesellschaft für Orthopädie und Traumatologie 57, 129
Verlag Enke, Stuttgart 1971

556 W E I G E R T, M. et al.
Beschleunigung der knöchernen Heilung von Osteotomien an Schafen durch elektrischen Strom
Z. Orthop. 11o, 959 (1972)

557 W E I N S T E I N, A.M. et al.
Stress Analysis of Porous Rooted Dental Implants
J. Dent. Res. 55, 772 (1976)

558 W E I S K O P F, J.
Erfahrungen mit 65 subperiostalen Gerüstimplantaten
Dtsch. zahnärztl. Z. 16, 1129 (196o)

559 W E I S S, M.B. et al.
Corrosion Studies of Endosseous Vitallium Implant in Dogs
J. Dent. Res. 54, L 63 (1975)

56o W E I S S, M.O.
Das Einfügen von Knöpfen in die Mundschleimhaut
Rev. trim. d'implantol. 8, 42 (1969)

561 W E I S S, M.O.
Implants boutons intra-muqueux
Rev. trim. d'implantol. 13, 62 (197o)

562 W E I S S, M.O.
Perfectionnement de l'implantation des lames ("Blades") selon LINKOW
Rev. trim. d'implantol. 15, 12 (1971)

563 W E I S S, M.O.
Complément d'information concernant les implants boutons intra-muqueux
Rev. trim. d'implantol. 16, 34 (1971)

564 W E I S S, M.O.
Statistique d'implantologie
Rev. trim. d'implantol. 17, 16 (1972)

565 W E I S S, T.
Transplantate und Implantate in der paro= dontalen Knochenchirurgie - eine Literatur= übersicht
Schweiz. Mschr. Zahnheilkd. 86, 1o3 (1976)

566 W E P N E R, F.
Die Replantation der Frontzähne nach traumatischem Zahnverlust
Österr. Z. Stomatol. 73, 275 (1976)

567 W E S S E L S, J.
Strafrecht, Besonderer Teil (1)
Straftaten gegen Persönlichkeits- und Gemeinschaftswerte
Verlag Müller, Heidelberg-Karlsruhe 1979
4. Auflage

568 W I E, H. et al.
Methylmethacrylate Screw Implants - Radiographic, Histological, and Fluorescence Microscopic Investigations in Dogs
J. Oral Rehabil. 2, 225 (1975)

569 W I L L, R.
Reimplantation - A Form of Therapy
Quintess. Internat. Dent. Dig. 5, o972 (1974)

570 W I R Z, J.
Die transkanaläre Verschraubung von Pfeiler=zähnen im Unterkiefer
Zahnärztl. Welt 83, 405 (1974)

571 W U N D E R E R, S.
Über den derzeitigen Stand der Gerüst=implantationen
Dtsch. zahnärztl. Z. 24, 764 (1969)

572 Y A M A N E, T.
Grundsätzliches zur Implantologie
Quintess. zahnärztl. Lit. 30, 5989 (1979)

573 Y A S U D A, I. et al.
Dynamic and Electric Callus
J. Bone Jt. Surg. 37, 1292 (1955)

574 Z A K I, H.S. and I.L. K A M E L
Potential Use of One-Phase Poly (methyl-methacrylate) in Dental Implants
J. Dent. Res. 55, 272 (1976)

575 Z E I S L E R, R.
Anwendung der Aktivierungsanalyse zur Haupt=bestandteilbestimmung und zur Untersuchung der Korrosion von Metallimplantaten in biologischem Gewebe einschließlich des damit verbundenen Stoffwechselverhaltens der Implantatbestandteile sowie verschiedener biologischer Spurenelemente
Med. Diss., München 1974

LEBENSLAUF

13.03.1956	Geburt in Bad Ems als Sohn des Kaufmanns Karl Gerhard Eugen Willy Schaab und der kaufmännischen Angestellten Annemie Schaab, geb. Goebel.
08.05.1958	Geburt meiner Schwester Susann Marie.
27.01.1960	Geburt meiner Schwester Annett Gabriele.
1962-1965	Volksschule Bad Ems
1966	Kath. Volksschule Asbach/Ww.
1967	Staatl. Gymnasium Eitorf/Sieg
1968-1974	Kaiserin-Friedrich-Gymnasium Bad Homburg vdH.
21.05.1974	Zeugnis der Allgemeinen Hochschulreife des Kaiserin-Friedrich-Gymnasiums Bad Homburg vdH.
1975	Ausbildung zum Tennistrainer VDT.
01.01.1976	Wehrdienst bei SanitätsBtl 510 in Hermeskeil, FernSpähKp 300 in Herbornseelbach.
01.07.1976	Ernennung zum Sanitätsoffiziers-Anwärter und Übernahme in das Dienstverhältnis eines Soldaten auf Zeit.
18.10.1976	Beginn des Studiums der Zahnmedizin an der Johannes-Gutenberg-Universität Mainz.
28.09.1977	Zeugnis über die naturwissenschaftliche Vorprüfung des Prüfungsausschusses in Mainz.
03.04.1979	Zeugnis über die zahnärztliche Vorprüfung des Prüfungsausschusses in Mainz.

28.02.1980	Ernennung zum Leutnant.
19.11.1981	Zahnmedizinisches Staatsexamen an der Johannes Gutenberg-Universität in Mainz.
30.11.1981	Ernennung zum Stabsarzt.
01.12.1981	Versetzung an die Abt. Zahnmedizin des Bundeswehrzentralkrankenhauses in Koblenz.
01.07.1982	Verwendung als Leiter der Zahnarztgruppe 412/1 in Mainz.

Mein Dank gilt Herrn Prof. Dr. Endris für
die Überlassung des Themas und Herrn Prof.
Dr. Petersohn für die Übernahme des Korreferats.